BOSTON
MEDICAL LIBRARY
8 THE FENWAY

Digitized by the Internet Archive
in 2011 with funding from
Open Knowledge Commons and Harvard Medical School

http://www.archive.org/details/rissedescervixut00emme

Risse des cervix uteri

als eine häufige und nicht erkannte Krankheitsursache

und

die Behandlung der Risse des cervix uteri.

Zwei Schriften

von

Dr. Thomas Addis Emmet,
Surgeon am Frauenhospitale des Staates New-York.

Uebersetzt

von

Dr. M. Vogel.

Mit einem Vorwort von Prof. **Dr. Breisky** in Prag.

Mit 7 in den Text gedruckten Holzschnitten.

Berlin 1878
Denicke's Verlag
Georg Reinke.

BOSTON MEDICAL
DEC - 7 1923
LIBRARY

24. N. 104.

Vorbemerkung.

Ursprünglich war die Absicht, Emmet's neues Schriftchen über den Gegenstand der Risse des Cervix uteri mit dem Hinweis Prof. Breisky's auf eine Reihe eigner sehr wichtiger Erfahrungen allein herauszugeben; weiterhin erklärte sich der Verleger bereit, das neue Schriftchen mit dem früheren vereinigt als ein dann mehr abgeschlossenes organisches Ganzes erscheinen zu lassen und so auch lästige Hinweise auf nicht Vorliegendes zu ersparen. Dies wird hoffentlich ebensosehr den Wünschen der Leser wie dem Interesse der Sache entgegenkommen.

Der Uebersetzer.

BOSTON MEDICAL
DEC - 7 1926

Vorwort von Prof. Dr. Breisky in Prag.

Der zufällige Umstand, dass ich in einigen Mittheilungen *) für Emmet's bei uns noch wenig geübtes Verfahren der operativen Behandlung veralteter Cervikalrisse eingetreten bin, hat den Herrn Uebersetzer und Verleger bewogen, mich aufzufordern, die vorliegende Uebersetzung der neueren Publikation Emmet's: „Proper treatment for lacerations of the cervix uteri" **) auch meinerseits mit einem Vorwort einzubegleiten. Ich folge gern dieser Aufforderung, weil ich die Ueberzeugung gewonnen habe, dass durch Emmet's Arbeiten über diesen Gegenstand in wissenschaftlicher und praktischer Beziehung ein Fortschritt angebahnt worden ist, zu dessen Verwerthung und Verbreitung beizutragen mir nur erwünscht sein kann. Die Bedeutung des Gegenstandes in beiden Richtungen ergibt sich aus der Analyse der betreffenden Einzelnbeobachtungen und ich kann an dieser Stelle nur auf dieselben hinweisen. Kein Fachmann, der sie unbefangen prüft, wird sie gering anschlagen. Nur zu einigen Punkten, die für die Orientirung von Belang sind, seien mir ein paar Worte gestattet.

Die nach seitlichen tiefen Einrissen am Muttermunde folgenden Veränderungen der Umrollung der Muttermundslippen mit Eversion der Collumschleimhaut bezeichnen wir in Deutschland nach Roser's Ausdruck als Narbenektropium am Muttermunde. Wir thuen dies nicht weil wir etwa, wie beim Ektropium des Augenlides nach Verbrennungsnarben der äussern Lidhaut, die Ursache der Auswärtsrollung der

*) Prager med. Wochenschrift 1876, Nr. 18.
Wiener med. Wochenschrift 1876, Nr. 49—51.
Prager med. Wochenschrift 1877, Nr. 28.

**) Separatabdruck aus „American Practitioner" January 1877.

Schleimhaut im Zuge der schrumpfenden Narbe suchten, sondern einfach, um einen kurzen einmal eingeführten Terminus für die Bezeichnung jener Form der Eversion der Collumschleimhaut zu gebrauchen, welche sich bei den vernarbten tieferen seitlichen Einrissen am Muttermunde vorfindet. Wir sind ganz einverstanden mit Dr. Emmet, wenn er gegen den Ausdruck Narben-Ektropium insofern protestirt, als derselbe durch Aufstellung einer nicht zutreffenden Analogie zu falschen Vorstellungen über die Entstehungsweise der Affektion führen kann. Um diesem Missverständnisse mit Emmet's eigenen Worten entgegenzutreten, mag er mir gestatten, folgende Zeilen aus einem Privatbriefe vom 30. Mai d. J. zu citiren: „I must take exception to the term ‚cicatricial ectropium' as not being the true pathology. There can be no cicatricial tissue formed except on the surfaces lacerated and if this tissue contracts, it would have the effect of rolling in the parts instead of what does occurr. When the condition occurs on the lower eyelid, the mucous membrane is not exposed from cicatricial tissue on this surface but from the cicatricial tissue on the skin outside causing the traction. The flaps in the cervix are first rolled out, or forced apart from the large uterus resting on the floor of the pelvis, and this is increased as the circulation becomes obstructed and as the mucous folliculi undergo cystic degeneration. The condition at length becomes one of partial strangulation as in paraphimosis. When nature attempts to fill up the angle by cicatricial tissue, the parts are prevented from rolling out, and we then have the fissure left."

In der vorliegenden Schrift setzt übrigens Emmet seine Auffassung der Entstehungsweise dieser Ektropiumform, welche wir vielleicht besser „Einrissektropium" oder, um auch von Nichtdeutschen verstanden zu werden, „Lacerationsektropium" nennen können, deutlich auseinander. Ich habe die Absicht des Herrn Uebersetzers, auch diese zweite höchst nüchterne und sachliche Auseinandersetzung Emmet's dem deutschen ärztlichen Publikum zugänglich zu machen, um so willkommener geheissen, als sie geeignet ist, durch genauere Abgrenzung des Terrains

und sorgfältigstes Eingehen auf die Operationstechnik, einerseits Illusionen zu beseitigen, andererseits gelegentliche Misserfolge auf ihre wahren Ursachen zurückzuführen, welche letztere bei oberflächlicher Kritik nur zu leicht zu absprechenden Urtheilen über eine wesentliche Bereicherung unserer gynäkologischen Hilfsmittel führen können.

In ersterer Beziehung kann es nicht genug betont werden, dass die Indikation zum operativen Einschreiten nicht durch jede alltägliche Einkerbung am Muttermunde mit mehr oder weniger ausgesprochener Formveränderung geboten wird. Für Künsteleien und Luxusoperationen gibt es keine Anzeigen. Nur wenn die pathologischen Folgezustände des „Lacerationsektropiums", wie sie in den bisher publicirten Fällen in evidenter Weise nachgewiesen worden sind, vorliegen, ist die Operation angezeigt. Dann aber übertrifft sie unzweifelhaft in ihrem klaren Plan, in der Raschheit und Sicherheit ihres Erfolges, weitaus die uns vordem verfügbaren Behandlungsweisen.

Zum Schluss noch ein Wort über eine Illusion, welcher sich die Kranken leicht hingeben, wenn sie nicht ausdrücklich darüber aufgeklärt worden sind.

Die chronisch anämischen Zustände mit ihren nervösen und hysterischen Symptomen, welche sich bei langem Bestande der in Rede stehenden Affektion theils in Folge der Säfteverluste, theils in Folge der Schmerzen und Beschwerden ausgebildet haben, können nach der gelungenen Operation nicht augenblicklich verschwinden. Durch die Operation wird nur die Quelle verstopft, aus der sie, sich immer erneuernd, hervorgehen; aber den unmittelbaren Ersatz der vorausgegangenen Verluste kann man von der Operation nicht verlangen. Dieser Ersatz erfolgt erst allmälig durch zweckmässiges Verhalten, Ruhe, roborirendes Regime u. dgl., und wird oft sehr wirksam durch passende Brunnen- und Badekuren gefördert. Darum braucht es einige Monate Zeit, um sich in gelungenen, nicht complicirten Fällen von den in der That glänzenden Erfolgen zu überzeugen, um derentwillen schon wir Emmet's fruchtbarer Idee die weiteste Verbreitung wünschen.

Bodenbach a. E., August 1877.

Vorwort des Uebersetzers.

Nach Prof. Breisky's Vorwort, das der Bedeutung der Sache so gerecht wird, und wofür ich ihm im Namen Emmet's danke, seien mir nur ein paar Worte gestattet.

Wir Alle sind gewohnt, nach den am cervix etwa zu fühlenden Narben zu bestimmen, ob eine Frau schon geboren hat oder nicht, und wir sind uns also einig darüber, dass bei einer grossen Anzahl Erstgebärender bei der Geburt der cervix einreisst — bis zu gewissem Grade natürlich. Aber wie oft mag er nach schweren Geburten nicht auch tiefer ein-, ganz durchreissen, bis ins Scheidengewölbe hinein etc.; wie oft mögen mit einem Worte nach einer schweren Geburt nicht bedeutende Wunden am cervix entstehen, mit allen Gefahren, die eben Wunden anhängen. Hat man doch gerade bei uns letzter Zeit mit einer gewissen Vorliebe das vordem so verworrene Gebiet vieler Puerperalkrankheiten, wie Pyämie, Septicaemie, Embolismen etc., um die Wunden des uterus nach Entbindungen als ihr natürliches centrum arrondirt! Warum sollen dieselben Wunden aufhören unser Interesse und unsere Sorge zu unterhalten, wenn mit beginnender Granulation die Gefahr jener Krankheiten allerdings sich mindert, dagegen die von andern, vor Allem die schwerer Zellgewebsentzündungen, bleibt und mit jedem Insult wächst, der die langsam vernarbenden Wunden wieder in entzündeten Zustand versetzt? Der Grund unserer Gleichgültigkeit liegt freilich nahe: wir kannten eben von der Geschichte dieser Wunden wenig, ehe uns Emmet davon erzählt hat. Und wenn nun bei Emmet's Bericht zunächst auch wohl am meisten interessirt, wie er die „Risse" zuerst entdeckte in „Hypertrophien" des cervix, und wie er seine Ope-

ration dafür erfand, so scheint mir denn doch der Schwerpunkt seiner Lehre von diesen Rissen vielmehr darin zu liegen, dass er auf ein neues, bisher nicht gewürdigtes schweres Leiden aufmerksam macht, dem eine jede Frau verfallen kann, die eine schwere Geburt durchmacht. Ich meine, das wäre eine Sache, die nicht blos jeden Arzt, sondern jede Hebamme interessiren sollte.

Wenn jede Frau nach jeder schweren Entbindung bedeutende Cervicalrisse bekommen kann, und Emmet auseinandersetzt, dass diese „chronisch verheilenden Risswunden" ein ebenso langwieriges wie eingreifendes und spontan kaum je befriedigend sich restituirendes Leiden darstellen, so drängen sich ganz von selbst die Fragen auf, ob nicht jeder Hebamme die Pflicht obliege, im Laufe des Wochenbettes auf solche Risse zu achten, die, vernachlässigt, eben ein jahrelanges Leiden bedingen, und ob ein Arzt künftighin auf rationelle Behandlung des Wochenbettes Anspruch machen dürfe, der ausser Acht lässt, dass solche Risse da sein könnten.

Was nun aber auch eine Sache an und für sich bedeuten möge: wenn sie neu ist, entscheidet der Name häufig viel für das Interesse, das sie findet. Emmet spricht einfach von den Rissen des cervix, und wer ihre Geschichte liest, wie er sie schildert, wird über ihre Bedeutung nicht mehr im Zweifel sein; wer zum ersten Male davon hört, für den möchte eine Umschreibung, wie „chronisch vernarbende Risswunden" schon mehr sagen; Extropium würde aber dann immer nur ein Stadium bedeuten können — ein Stadium dieser chronisch vernarbenden Wunden, deren ganze Bedeutung, soweit sie eben ein jahrelanges schweres Leiden darstellen, das schliesslich meistens nur durch eine Operation zu heben ist, durch einen kurzen Namen überhaupt schwer sich wird charakterisiren lassen.

Der Uebersetzer.

Einleitung.

So viel besprochen das Thema von der Entstehung, dem Verlaufe und der Kur der Dammrisse ist, so dunkel und wenig berücksichtigt sind die gleichen Verhältnisse beim cervix uteri, die doch der Natur der Sache nach sich sehr analog verhalten und mindestens ebensohäufig in Frage kommen sollten. Warum diese so naheliegenden Verhältnisse bisher der allgemeinen Aufmerksamkeit sich entzogen haben, wäre wohl müssig ergründen zu wollen, genug, dass dies kaum länger möglich sein dürfte, nachdem ein Mann, wie Dr. Emmet, der bekannte Frauenarzt in New-York, in einem Vortrag vor der medicinischen Gesellschaft daselbst seine zwölfjährigen Beobachtungen über diesen Gegenstand der ärztlichen Welt vorgelegt hat. Der Erfolg dieses Vortrags, das natürliche Ergebniss des Wichtigen und Ueberraschenden seines Inhalts, kann nicht besser charakterisirt werden, als durch die ausdrücklich niedergelegte Anerkennung der Versammlung und die specielle Würdigung von Seiten einiger ihrer hervorragendsten Mitglieder; und so gehe denn die darauf bezügliche Note mit den Aeusserungen von Dr. Sims, Dr. Hanks etc. während der Diskussion, die an Emmet's Schriftchen nur angehängt sind, hier als passende Einführung voraus.

Note: Mit der Zustimmung von Dr. Emmet fügen wir folgende Bemerkungen an, die von Dr. J. Marion Sims und Horace F. Hanks nach der Lesung obigen Vortrags vor der Medicinischen Gesellschaft von New-York county, Sept. 28. 1874 gemacht wurden und die uns gütigst von ihren Autoren für Publikation zur Verfügung gestellt worden sind.

Dr. J. Marion Sims sagte: Als ich 1862 ausser Landes ging, war unter den Patienten, die ich der Behandlung Dr. Emmet's übergab, die Dame, deren Fall die Basis des eben gelesenen Vortrags bildet. Sie gehörte den höheren Ständen an und war 12 bis 18 Monate in meiner Behandlung gewesen. Ich erinnere mich der Einzelheiten des Falles, die so gut von Dr. Emmet beschrieben sind, so lebhaft, wie

von gestern. Die beiderseitige Zerreissung des cervix und das nachfolgende Auswärtsrollen der hypertrophirten, congestionirten Cervikalschleimhaut bildeten in jener Zeit ein schwierig zu lösendes Problem. Während der ganzen Zeit, wo ich diesen Fall beobachtete, wurde absolut Nichts durch lokale Behandlung gewonnen und ich bin sicher, dass nichts Geringeres als die Methode, die so erfolgreich von Dr. Emmet adoptirt worden, ihr auch nur vom kleinsten Nutzen hätte sein können. Ich wundere mich jetzt nur darüber, dass diese Methode nicht schon früher ausgearbeitet worden ist. Wenn das Perinaeum eingerissen ist, so ist die Nothwendigkeit seiner Wiederherstellung von selbst einleuchtend, und es ist merkwürdig, dass die Nothwendigkeit, die Integrität eines eingerissenen cervix wiederherzustellen, nicht früher schon sich dem Operateur aufgedrängt hat. Die Operation, wie angegeben und ausgeführt von Dr. Emmet, ist so einfach, ungefährlich und sicher in ihren Resultaten, wie die Operation für einen einfachen Fall von Blasenscheidenfistel. Dieselben Principien liegen beiden zu Grunde. Dieselbe ausgiebige Anfrischung des Gewebes, dieselbe Naht, dieselbe Nachbehandlung und dieselbe Sicherheit vor Gefahr kommen beiden in gleicher Weise zu.

Ich habe die Operation oft genug ausgeführt, um in positiven Ausdrücken von ihrem Werthe sprechen zu können. Die Diskussion über den Gegenstand muss nothwendigerweise einseitig sein. Es giebt eben keinen Einwurf, keine Opposition gegen die Operation. Wir müssen sie annehmen, wie Dr. Emmet sie uns gegeben hat. Wir können die Operation nicht modificiren; wir können sie nicht verändern, nicht verbessern — sie ist wirklich vollkommen, vollkommen in ihrer Methode und ihren Resultaten.

Wir schulden Dr. Emmet einen Tribut von Dankbarkeit für diesen werthvollen Beitrag zur Chirurgie des uterus. Wie alle andern Operationen wird sie auch wohl gemissbraucht werden; aber die Zeit wird kommen, wo sie ihren Platz einnehmen wird in der ersten Reihe nützlicher Verbesserungen.

Nachdem der Gegenstand von andern Mitgliedern der Gesellschaft discutirt worden war, erhob sich Dr. Marion Sims nochmals und sagte: Ich bin persönlich so erfüllt von der Wichtigkeit von Dr. Emmet's Vortrag in praktischer Hinsicht und so befriedigt von der Art und Weise, wie er den Gegenstand unserer Betrachtung unterbreitet hat, dass ich um die Gewähr bitte, Dr. Emmet ein formelles Dankvotum zu beantragen für seinen höchst werthvolllen Beitrag zur Chirurgie.

BOSTON MEDICAL LIBRARY DEC - 7 1923

Dieser Antrag unterstützt wird einstimmig angenommen.

Dr. H. F. Hanks sagte: Herr Präsident und Anwesende: Ich nahm diesen Morgen Gelegenheit, die Journale für Frauenkrankheiten in Demilt Dispensary zu consultiren, wo ich einer der besuchenden Aerzte bin, in der Voraussetzung, dass es die Folgerungen bestätigen würde, die diesen Abend von dem Verfasser des Vortrags gezogen worden sind. Ich bin nicht enttäuscht worden. Viele von uns haben noch nicht die Ueberzeugung gewonnen, dass die von Dr. Emmet beschriebene Verletzung eine ganz gewöhnliche ist. Es ist erst einige Winter her, dass ich Dr. Emmet in dem Frauenhospital einige von den direkten Resultaten von Zerreissung des cervix uteri auseinandersetzen und mit bekannter Geschicklichkeit die Operation für ihre Kur ausführen sah. Seitdem bin ich überrascht gewesen von der Häufigkeit dieser Verletzung, sowohl in poliklinischer wie in der Privatpraxis. Während der fünf Monate bis Ende August 1874 behandelte ich im Departement für Frauenkrankheiten im Demilt Dispensary 254 Fälle. Mit Abzug von 25, die nicht strikt uterine waren, bleibt ein Total von 229 strikt uterinen. Von diesen litten 19 oder über $8^4/_{10}$ pCt. an Zerreissung des cervix uteri. In 4 von diesen 19 Fällen war Subinvolution des uterus vorhanden, in 9 granuläre Erosionen. In 3 Fällen waren indirekte Lageveränderungen verursacht durch Zerreissung des cervix. So sehen wir, dass diese statistischen Zusammenstellungen die Folgerungen betonen und bekräftigen, die Dr. Emmet diesen Abend entwickelt hat.

So weit die Aeusserungen von Fachmännern. Sie sind gewiss im Stande, die Bedeutung der Sache zu beleuchten. Um schlagend davon überzeugt zu werden, sollte man freilich den Autor selbst gesehen haben, wie er seine Ansichten sozusagen ad oculos demonstrirt und wie er z. B. eine ungestaltete sogenannte „Hypertrophie" des cervix durch die einfachste Manipulation in einen wohlgeformten cervix zusammenrollt.

Wenn ich nun etwas dazu beitragen möchte, einer Sache Anerkennung zu verschaffen, deren Bedeutung durch allgemein bekannte fremde Autoritäten gesichert wird, gereicht es mir zu besonderer Genugthuung, einen deutschen Autor als Zeugen dafür anführen zu können, der noch dazu das Verdienst hat, eigentlich der Erste gewesen zu sein, der überhaupt darauf aufmerksam gemacht hat. Dieser ist kein anderer als unser genialer Roser, der schon 1861 ebenso eingehend wie originell über das „Ectropion am Muttermund" gehandelt hat*), während Emmet

*) Das Ectropion am Muttermund. Archiv für Heilkunde, II. Jahrgang, 2. Heft. Leipzig. Otto Wigand 1861.

ja nach eigener Angabe nicht vor 1862 die erste Beobachtung machte. Aber freilich ist seine schöne Entdeckung, deren weitere Ausbeutung den deutschen Specialisten zukam, diesen wie es scheint völlig entgangen, und so blieb es dem grossen amerikanischen Gynäkologen vorbehalten, den Gegenstand in der Abgeschlossenheit vorzulegen, wie es in seinem folgenden Vortrage geschehen ist.

Mir bleibt schliesslich noch zu wünschen, dass eine Sache, deren Darstellung ohnedem ihre eigenthümlichen Schwierigkeiten hat, nicht zu viel verloren haben möge durch Schuld der Uebersetzung oder des Uebersetzers. Vielleicht ist es aber überhaupt nicht möglich, den concisen und schlagenden Ausdruck des englischen Originals in unserer umständlicheren und verschlungeneren Redeweise wiederzugeben. Hoffentlich behält der Inhalt Interesse genug, solche Mängel verschwinden zu lassen.

Für die Illustrationen, Conception wie Ausführung, muss ich die Verantwortung ganz allein übernehmen; ich dachte, dass sie helfen würden, einige Verhältnisse deutlich zu machen, die auch aus der besten Beschreibung nur schwieriger erhellen; hoffentlich sind sie einigermassen im Sinne Dr. Emmet's ausgefallen.

Dr. M. Vogel.

Risse des cervix uteri

als eine häufige und nicht erkannte Krankheitsursache.

Es ist jetzt beinahe zwölf Jahre, seit ich zuerst die Wichtigkeit dieser Verletzung in Folge des Geburtsaktes als eine Ursache erkannte für nachfolgende Krankheiten, sowie die Schwierigkeit, eben diese Folgen zu beseitigen ohne völlige Würdigung jener Ursache.

In meiner Klinik im Frauenhospital habe ich schon seit Jahren durch eine Operation die praktische Bedeutung dieser Verletzung demonstrirt und häufig die Aufmerksamkeit der Kollegenschaft auf die Nothwendigkeit chirurgischer Eingriffe unter gewissen Bedingungen gelenkt; allein noch immer wird die Operation nur wenig geübt, noch immer nicht ihre Wichtigkeit gehörig gewürdigt.

Vor meinen eigenen Beobachtungen ist mir nirgends eine Mittheilung zu Gesichte gekommen, welche diese Verletzung als eine Ursache für uterine Erkrankung aufgefasst hätte,*) oder für die Nothwendigkeit aufgetreten wäre, die Verletzung zu repariren, nachdem sie erlitten war.

Risse des cervix kommen sehr häufig vor und werden doch selten erkannt, selbst zur Zeit des Geburtsaktes. Die Gewebe sind dann so weich, dass, wenn der Riss nicht geradezu über den cervix hinaus in das Vaginal- und Bindegewebe gegangen ist, er durch blosse Digitaluntersuchung kaum entdeckt werden kann und so der Beobachtung entgeht, wenn nicht ein ungewöhnlicher Grad von Blutung in Folge davon auftritt.

Risse in der Mittellinie sind die häufigsten, während die durch die vordere Lippe wieder häufiger sind, als die in der hinteren. Bleiben sie in der Mittellinie und auf den cervix beschränkt, so heilen diese Einrisse gewöhnlich sehr schnell, ohne mehr als eine Narbenlinie zu

*) Roser's Aufsatz war dem Verfasser eben unbekannt.

hinterlassen, die ihren Verlauf andeutet. Dies ist dem Umstande zu verdanken, dass, wenn für einige Zeit nach der Geburt die Patientin veranlasst wird, eine liegende Stellung inne zu halten, die wunden Oberflächen durch den Druck der Seitenwände der vagina so lange in enger Berührung gehalten werden, bis sie fest vereinigt sind. Darum sehen wir auch dem Zufalle nicht leicht ernste Consequenzen folgen, wenn der Riss nicht über den cervix hinausgeht. Wenn er durch die vordere Lippe in das Blasenscheidenseptum dringt, kann der Riss indess selbst bis zum Blasenhals reichen und anfänglich eine ausgedehnte Fistel veranlassen. Aber da Vereiterung oder Substanzverlust nicht Statt hat, und die Ränder in Contakt liegen, heilt das getheilte septum sehr schnell von vorne rückwärts gegen den uterus. Der Riss durch den cervix schliesst sich eben so schnell von der Oberfläche der vagina gegen den Grund der Verletzung hin und die Vereinigung mit der Linie durch das septum kann in kurzer Zeit die ganze Länge des Risses wieder zusammenbringen. Dies wird häufig das Resultat sein, wenn gehörige Aufmerksamkeit auf Reinlichkeit gerichtet wird und wenn phosphatische Niederschläge aus dem Urin auf die wunden Oberflächen durch häufige Injektionen von warmem Wasser in die vagina verhütet werden. In der Regel aber wird als Folge der Verletzung eine von zwei Formen von Scheidenfisteln zurückbleiben.

Der gewöhnliche Ausgang für Riss durch den cervix ist, sich gänzlich zu schliessen, während der Riss in dem vaginalseptum eine Blasenscheidenfistel vor und nach der vorderen Muttermundslippe zu hinterlässt. Gelegentlich vereinigt sich die ganze Risslinie durch das septum mit der durch den cervix bis hinunter zum Winkel im Grunde des Risses, lässt aber hier einen sinus, dem entlang der Urin von der Blase in den Uteruskanal austritt, an oder über dem os internum. Verschiedene Fälle dieser Art sind in meinem Werke über Blasenscheidenfistel *) detaillirt, in denen es dann, um das Uebel zu heben, nothwendig war, das ursprüngliche Verhältniss des Risses durch den cervix wiederherzustellen und nach Anfrischung des sinus das Ganze durch unterbrochene Naht zusammenzubringen. Risse durch die vordere Lippe finden sich gewöhnlich bei Frauen, die oft geboren haben und bei denen mit grosser Erschlaffung der Bauchdecken vordere Schiefheit des uterus existirt.

*) Vesico-Vaginal-Fistula, from Parturition and other Causes, with Cases of Recto vaginal Fistula. William Wood & Co., N.-Y. 1868.

Risse durch die hintere Lippe heilen ebenso schnell und ihr Vorkommen wird vielleicht gar nicht vermuthet, wenn die Fissur nicht genügend bis zum cul-de-sac sich ausdehnt, um eine unerwartete Entzündungsattake zu veranlassen. Wenn cellulitis an diesem Punkte und aus dieser Veranlassung vorkommt, so haben wir es später mit einer höchst intraktabeln Form von Retroversion zu thun. Ist die Narbe irgend ausgebreitet, so wird sie sich wie ein Strang fühlen lassen, und indem sie sich contrahirt, den cul-de-sac so verkürzen, dass es mit keinem Instrument möglich ist, den uterus in seine natürliche Position zurückzuführen, ehe man zu einem chirurgischen Verfahren gegriffen und die Narbe entfernt hat. Die Geschichte solcher Fälle scheint anzudeuten, dass das Vorkommen dieser Verletzung der Präsentation des kindlichen Scheitels nach dem os sacrum zuzuschreiben ist.

In der Praxis haben wir hauptsächlich mit den Folgen der seitlichen Risse zu thun und sind die Wirkungen markirter, wenn die Verletzung beiderseitig, als wenn sie auf eine Seite beschränkt ist. Theilweise seitliche Zerreissung des cervix füllt sich zuweilen grossentheils durch Granulationen aus, besonders wenn sie auf eine Seite beschränkt war, aber doch niemals so vollständig, dass die Narbenlinie nicht leicht erkannt werden könnte. Wenn aber der Riss sich bis in den Uebergang in die vagina oder darüber ausdehnt, entsteht eine Neigung der Gewebe vom Uteruskanal aus auswärtszurollen, sobald die Patientin die aufrechte Position einnimmt. Die hintere Lippe fängt sich ganz naturgemäss in der hinteren Vaginalwand, da der uterus nach voraufgegangener Entbindung noch grösser ist als normal und bei vermehrtem Gewicht tiefer im Becken steht. Sobald die Lappen, die durch die Zerreissung sich bilden, einmal sich von einander kehren, wird die Richtung ihres Auseinanderweichens immer grösser, weil der vordere Lappen nach vorn in die Axe der vagina, nach dem Ausgange zu, in der Richtung des geringsten Widerstandes gedrängt wird, während dieselbe Kraft naturgemäss den hinteren Lappen rückwärts in den cul-de-sac treibt (s. Fig. 2). Durch dieses gewaltsame Auseinandertreiben der Lappen entsteht sofort eine Quelle von Reizung, die die Involution des Organs aufhält, und der Winkel des Einrisses wird der Sitz oder Ausgangspunkt für eine Erosion, die allmählig über die ganzen auswärtsgedrängten Oberflächen sich ausdehnt. Mit vergrösserter Masse und vermehrtem Gewicht, wie sie durch Congestion des uterus auftreten, rollen die Gewebe allmählig auswärts bis zum os internum. Indem nun das ganze Organ einem Zustande fettiger Degeneration ver-

fällt und die Gewebe des Gebärmutterhalses weich werden, flachen sich diese Lappen an der hinteren Wand der vagina und ihrem Boden so ab, dass aller Anschein von Rissen verloren geht. So vollkommen ist die Täuschung, dass es für einen mit den Verhältnissen nicht ganz Vertrauten häufig unmöglich ist, die Existenz solcher Risse durch Ocularinspektion allein zu erkennen. Wenn die Zerreissung vollständig, aber nur auf eine Seite beschränkt gewesen ist, so ist das Ausrollen nicht so stark und die scheinbare Grösse des cervix nicht so bedeutend, wie im vorhergehenden Falle; aber es ist fast ebenso schwer, beim ersten Blick die Verletzung zu diagnosticiren. Ganz naturgemäss nämlich wird eine theilweise Schiefstellung des uterus im Becken hervorgebracht, indem der cervix nach der unverletzten Seite hingedrängt wird, so dass deren Oberfläche und die abgeflachte eingerissene Portion eine gemeinsame Ebene, nach der hinteren Vaginalwand zu, auf der sie ruhen, präsentiren. Der auswärtsgekehrte Lappen zeigt eine Einstülpung des Vaginalgewebes über einen Theil seines Körpers, gerade über dem Endpunkte des Risses, so dass scheinbar die Länge des cervix auf dieser Seite gleich ist der auf der unverletzten. Das scheinbare os ist immer zugänglicher als normal und dies begreift sich leicht aus der evidenten Existenz von Erkrankung innerhalb des Uterinkanals. Weiter jedoch wird die Täuschung vermehrt durch die Art, wie die Sonde bei ihrer Einführung in den Kanal wirklich in einiger Entfernung vom scheinbaren Rande des cervix eindringt. In der That dringt sie ein und folgt dem schrägen Verlauf der Zerreissung (s. Fig. 1) vom Vaginalübergang aus, ohne aber die wahre Lage des uterus im Becken mit Sicherheit zu erkennen zu geben, obschon sie ganz in der Axe der vagina passirt. So täuschend ist dieses Verhältniss, dass ich öfters betreffs der Zulässigkeit einen vergrösserten und verlängerten cervix zu amputiren, consultirt worden bin, worauf ich dann unschwer das wahre Verhältniss demonstrirte und zeigte, dass, falls auch nur ein kleiner Theil der scheinbaren Vergrösserung entfernt worden

Fig. 1.

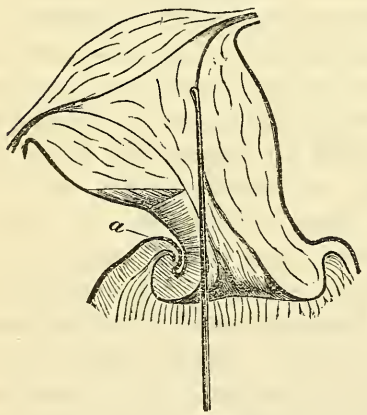

Einseitiger Durchriss durch cervix. Aufrollen der Lappen. Schiefsinken des uterus. Täuschender Weg der Sonde in der Beckenaxe, a die schwarze Randlinie: Peritoneum wie es eingestülpt wird.

wäre, unfehlbar die Peritonealhöhle geöffnet worden wäre. Der cervix ist niemals so gross, als er zu sein scheint, und die Grenzlinie des Uebergangs in die Scheide ist ebenfalls täuschend, denn in dem Grade, wie der uterus in Folge vergrösserten Gewichtes prolabirt, zieht er eine Einstülpung von Scheidengewölbe über sich. Es ist daher nur eine Vorsichtsmaassregel, den Patienten zum Zweck der Examination in Knieellenbogenlage zu bringen, wobei dann, nach Einführung des Speculums durch atmosphärische Ausdehnung der vagina und durch die Wirkung der Schwere auf den uterus, die wahre Grenzlinie mit der vagina deutlich sich markiren wird.

Fig. 2.

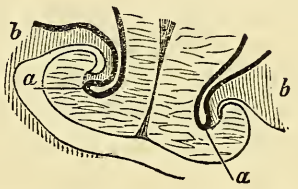

Riss durch cervix; Aufrollen der Lappen scheinbar hypertrophischen cervix producirend a die schwarze Randlinie: Peritoneum mit Einstülpungen, b Scheidenwände.

Im Falle einer Zerreissung, die sich zu oder durch den Uebergang in die Scheide ausdehnt, kann der Riss gewöhnlich in jener Lage ohne Schwierigkeit entdeckt werden, da durch das Gewicht des nach vorn fallenden uterus seine Axe im Becken in eine Linie gebracht wird, die mit der der vagina correspondirt. Seitliche Zerreissungen des cervix finden sich häufiger nach Entbindung mit Instrumenten, denn als Resultat von Geburten, die durch die Anstrengungen der Natur allein beendigt worden; aber dies mag nur ein zufälliges Zusammentreffen sein.

Nach geschener Verletzung wird die Patientin im Verlauf einiger Zeit ihren Arzt consultiren, weil sie unfähig ist, mit Bequemlichkeit zu stehen; sie wird über fortwährendes Kreuzweh mit Schmerzen in den Schenkeln herunter, über profuse cervikale Leukorrhoe und in der Regel über hämorrhagische und häufige Menstruation klagen. Zweifellos wird die Diagnose auf Ulceration und Prolaps hinausgehen — weil man eben Ursache und Wirkung verwechselt. Die Ulceration, die als der hervorragendste Zug in dem Falle auftritt, spottet wahrscheinlich aller Versuche, sie zu heilen, oder sollte wirklich bei hinreichender Ruhe in liegender Stellung Besserung eintreten, so wird immer wieder ein Rückfall erfolgen, sobald die Patientin versucht, sich Bewegung zu machen. Häufig finden wir in diesen Fällen auch noch Dammrisse, und da die vagina ihre natürliche Grösse nach der Entbindung nicht wieder gewinnen konnte, wegen des damals existirenden (beginnenden) Prolaps, so wird der Kanal immer weiter, je mehr der uterus aus

Mangel an geeigneter Unterstützung wie ein Keil nach dem Ausgange der vagina zu weiter hinabtritt. Die Nothwendigkeit, die Stellung des uterus zu verbessern, liegt auf der Hand, allein, um dem Organe eine ausreichende Unterstützung zu gewähren, muss jedes Instrument, das etwa benutzt wird, so gross sein, dass es den Vaginalwänden erlaubt, vorzufallen, muss dann aber auch die Circulation aufhalten, und indem es so nur wieder das Gewicht des uterus vermehrt, auch das Gesammtübel steigern. Ein solcher Fall geht dann von einem Arzte zum andern, bis eventuell die Leukorrhoe aufhört und die profuse Menstruation in dem Maasse geringer wird, als die Oberflächen, durch häufigen Gebrauch von Höllenstein oder durch Applikationen von Kausticis, einen narbigen Charakter annehmen. Bei alledem aber wird die Patientin allmählig ein ausgesprochner Invalid; die Hypertrophie bleibt und mit der Störung der allgemeinen Gesundheit tritt das nervöse Element mehr in den Vordergrund.

Ist der Fall mehr der heilenden Kraft der Natur überlassen worden, so unterliegen die Schleimfollikel allmählig cystischer Degeneration und man fühlt dann diese kleinen Körper wie eine Masse Schrot in zahlloser Menge im Gewebe des cervix eingebettet. Sie werden allmählig ausgedehnt, platzen und entleeren sich, wodurch die Follikel zerstört werden, da die Höhlungen dann durch Kontraktion verschwinden. Im Anfange ist der cervix eher hypertrophirt von der Füllung dieser Cysten und wie die Entzündung und Vergrösserung der Follikel im Kanale sich ausdehnt, rollt auch die Schleimhaut mehr und mehr auswärts. Allmählig aber wird der cervix und häufig auch der uterus selbst atrophisch unter dem Druck, welcher zuerst durch die Vergrösserung der Cysten und nachher durch die Kontraktion, die dem Platzen folgt, ausgeübt wird. Gelegentlich beschränkt sich die Atrophie auf nur einen Lappen, und zwar ist es dann meistens der vordere. Häufig hört dann die Patientin schon in sehr früher Lebensperiode auf zu menstruiren oder es entwickelt sich als Alternative Phthisis.

Am 27. November 1862 machte ich meine erste Operation einer doppelten seitlichen Zerreissung durch Anfrischung der Oberflächen und Zusammenbringen der vorderen und hinteren Lappen mit unterbrochenen Nähten. Die Patientin war mehrere Jahre leidend gewesen, ehe sie in meine Behandlung kam und war auf Menorrhagie und auf Hypertrophie des uterus mit ausgedehnter Erosion behandelt worden. Sie war unter mittlerer Grösse, von zarter Konstitution, und hatte nach schwerer und protahirter Geburt ein grosses Kind zur Welt gebracht. Ihr allge-

meines Aussehen deutete beginnende Phthisis an, aber mit Sicherheit war von tuberkulöser Ablagerung Nichts zu konstatiren. Der uterus hatte etwa vier Zoll Tiefe und eine Erosion erstreckte sich ungefähr zwei Zoll im Durchmesser über einen enormen cervix. Mit grosser Mühe war diese Erosion mehrere Male durch Einhalten der liegenden Stellung für längere Zeit zur Heilung gebracht worden, aber ein Rückfall in den früheren Zustand trat jedesmal wieder ein, sobald sie versuchte, sich Bewegung zu machen. Ich hatte schon die Hoffnung aufgegeben, ihr irgend eine dauernde Erleichterung verschaffen zu können, und schob den Mangel an Erfolg auf ihren allgemeinen Gesundheitszustand. Während ich eines Tages eine Digitalexamination machte, frappirte mich der Gedanke, wie die grössere Weite des cervix im Vergleich zu der des Körpers zu erklären wäre, ein Verhältniss, das ich zum ersten Male völlig gewürdigt hatte. Ich placirte die Kranke auf die linke Seite und brachte mit Sims Speculum den cervix in Sicht. Ich zog die hintere Lippe mit einem Häckchen vorwärts zu mir, aber ohne specielle Absicht, als ich zu meiner Ueberraschung bemerkte, dass sie sich beinahe auf die Hälfte ihrer früheren Grösse verkleinert hatte. Indem ich nun die vordere Lippe mit einem Häkchen in der andern Hand emporlüftete, wie um die beiden Theile ganz nahe zusammenzubringen (s. Fig. 4), präsentirte sich der Umriss eines cervix von beinahe normaler Grösse. Die ganze Schwierigkeit war sofort aufgeklärt: denn die Theile hatten sich in den Uteruskanal zurückgerollt und ein tiefer seitlicher Riss wurde deutlich, der an jeder Seite ganz und gar durch den cervix ging und über die Grenzlinie in die Scheide hinein. Indem ich nun die Lappen wieder auseinanderzog und sie in ihre frühere Lage zurückdrängte, sah ich die Gewebe allmählig auswärtsrollen und den cervix sein früheres Aussehen wieder annehmen. Und nun konnte keine Spur von Einrissen entdeckt werden und mit der Reduplikation von Scheidengewebe über die Seiten des uterus, wie oben beschrieben, zeigte der cervix eine normale Länge, eine normale Prominenz über seine scheinbare Vereinigungsstelle mit der Scheide. Das Heilmittel ergab sich so gleich von selbst. Die Operation wurde ausgeführt mit Hülfe meines Assistenten Dr. G. S. Winston, und wie ich glaube war Dr. F. G. Thomas auch anwesend. Nach Vollendung der Operation hatte der Uterus 5 Zoll Tiefe;

Fig. 3.

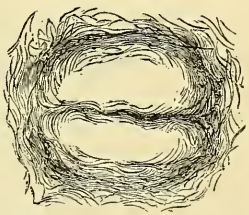

Auswärts gerollte Lappen des cervix, Hypertrophie vortäuschend.

er verkleinerte sich sehr schnell und nach einiger Zeit war jede Evidenz von lokaler Krankheit verschwunden, aber die Patientin bekam niemals ihre allgemeine Gesundheit wieder. Etwa sieben Jahre nach der Operation entdeckte ihr Hausarzt, Dr. F. N. Otis von hier, eine tuberkulöse Ablagerung und sie ist vor einigen Monaten an Phthisis gestorben, nachdem sie zehn Jahre unter meiner Beobachtung gewesen. Zwei Jahre lang vor ihrem Tode lebte sie im Auslande, aber als Freund blieb ich von ihrem Befinden unterrichtet und war sie seit der Operation von Uteruskrankheit frei. Ich bin völlig überzeugt, dass zur Zeit der Operation ihr Zustand so kritisch war, dass der Eintritt einer tuberkulösen Ablagerung nur eine Zeitfrage gewesen sein würde. Obgleich sie niemals den Verlust von Vitalität wieder einbrachte, den jene Verletzung ihr zugefügt hatte, so wurde doch ohne Frage ihr Leben um Jahre durch die Operation verlängert.

Fig. 4.

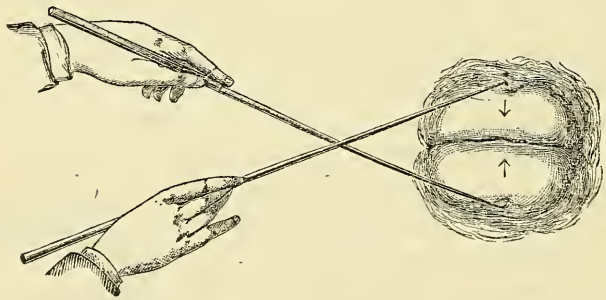

Dieselben, wie in Fig. 3, in normale Lage zusammengeklappt.

Ich habe diese Operation jetzt beinahe 200 Mal in meiner Privat- und öffentlichen Hospitalpraxis ausgeführt und so viele der Collegen sind Zeugen davon gewesen, dass ich fühle, es würde nur von wenig Werth sein, noch einen Bericht von Fällen zu geben, deren jeder einzelne doch nur ein Typus für alle andern sein würde. Ich kann in Wahrheit behaupten, dass mit geeigneter vorbereitender Behandlung und der erforderlichen Sorgfalt nach der Operation, dieselbe niemals ohne schliesslichen wohlthätigen Einfluss ausgeführt worden ist.

Zuweilen ist Blutung erfolgt und hat den Gebrauch eines Tampon nöthig gemacht, wodurch die gute Lage der Nähte theilweise gestört worden ist, so dass ein Theil der Linie durch eine zweite Operation geschlossen oder seine Ausfüllung der Granulation überlassen werden

musste. Die Operation ist merkwürdig frei geblieben von irgend welchen nachträglichen entzündlichen Complikationen und nur in einem Falle ist Beckencellulitis gefolgt. Während des letzten Winters existirte eine Zeit lang im Frauenhospitale eine ungewöhnliche Tendenz zu Entzündungen, die häufig irgend einer einfachen Veranlassung folgten. Nachdem ich gewartet hatte bis es sicher schien, operirte ich an einer Patientin im Institut die in Rede stehende Verletzung. Der Operation folgte ein sehr schwerer Anfall von Beckencellulitis und der Zustand der Patientin erlaubte die Entfernung der Nähte nicht vor 4 oder 5 Wochen nach ihrer Einführung; aber Patientin erholte sich und die Operation war erfolgreich.

Meine erste Operation setzte mich in den Stand, denselben Zustand in gewissem Grade als ein Resultat würdigen zu lernen von seitlicher Incision des Uterushalses, wie sie für die Heilung von Flexionen geübt wird — sobald nämlich die Incision sehr weit über der Krone des cervix offen geblieben ist. Glücklicherweise aber ist die Ingeniosität des Menschen noch nicht im Stande gewesen, Mittel anzugeben, wodurch die getrennten Wundflächen am Zusammenheilen verhindert werden könnten, und daher kommt es denn, dass wir selten nach der Operation die Gewebe in derselben Ausdehnung auswärtsrollen sehen, als wenn eine Zerreissung vorliegt. Dann sind auch die Theile nicht in derselben günstigen Verfassung, solches Auseinanderklaffen zu gestatten, wie nach Geburten, wo die Lappen sich abflachen und ganz leicht auswärtsrollen. Aber da hier dieselben Kräfte in Thätigkeit sind, die ich schon oben beschrieben habe, so reichen diese oft hin, selbst wenn die Operation auch nur theilweise erfolgreich gewesen ist, die Lappen weit genug zu entfernen, um Irritation hervorzurufen. Solcherart tritt dann häufig nach der Operation eine Erosion auf, die schwierig zu heilen ist, und die bleibende Irritation an und für sich genügt, Hypertrophie des ganzen uterus zu veranlassen, die nicht beseitigt werden kann, ehe die getrennten Flächen wieder vereinigt worden sind.

In allen Fällen von Rissen bewährt sich eine Art Vorbehandlung, die man der Operation vorausgehen lässt, als von ausserordentlich wohlthätigem Einfluss. Der uterus, der abnorm schwer ist und auf dem Boden des Beckens aufliegt, wird durch Zug an dem oberflächlichen und auch tieferen Bindegewebe die Circulation hinreichend hemmen, um nicht nur verstärkte Congestion im Organe selbst hervorrufen, sondern auch in dem Nachbargewebe. Wollen wir nun den Gefässen tonus geben, und den Congestionszustand beseitigen, so greifen

wir zum souveränen Mittel der Vaginalinjektionen von heissem Wasser, die der Patientin in der Rückenlage, unter Benutzung einer Bettpfanne Morgens und Abends in der Quantität von wenigstens einer Gallone (ca. 4 Liter) und einer Temperatur von ungefähr 100° F. (37—38° C.) verabfolgt werden.

Weiterhin muss der uterus vermittelst eines aufgeblasenen Gummi-Ringpessars von geeigneter Grösse vom Beckenboden emporgelüftet werden. Der Vortheil des Instruments besteht darin, dass, wenn es so eingeführt wird, dass es mit den gerissenen Lappen leicht in Berührung liegt und der uterus zugleich etwas antevertirt wird, die Lappen nicht wieder auseinandergehen können. Denn jeder Druck abwärts hat die Tendenz, den cervix nach der Oeffnung des Ringes hin zu drängen, während diese Oeffnung im Durchmesser nicht gross genug ist, irgend einer Portion den Durchtritt zu gestatten, oder wenigstens nicht so weit, dass sie strangulirt werden könnte. Das Instrument sollte auf keinen Fall die Grösse der schon überausgedehnten Scheide haben, denn sonst würde es sie noch mehr erweitern; es ist nur als ein temporäres Kissen zu benutzen, und wenn zu gleicher Zeit, wie häufig, ein Dammriss da sein sollte, der Vorfall der Scheidenwandungen gestattet, so muss das Instrument durch eine ⊤ Binde in Lage gehalten werden. Neben den Vaginalinjektionen besteht die Lokalbehandlung etwa in Applikation einer Lösung von Tannin und Glycerin einen Tag um den andern und von unterschwefligsaurem Eisen oder Monsel's Salz etwa einmal die Woche. Diese Applikationen sollten unmittelbar nach den Vaginalinjektionen gemacht werden und nachdem die Sekretionen mit einer Spritze so gründlich als möglich entfernt sind. Die Theile sollten tüchtig abgetrocknet werden vermittelst kleiner Stückchen alten Leinens, die zwischen die Lappen gelegt und entfernt werden, wenn die Applikation gemacht wird. Es ist rathsam, die Lappen gehörig zu trennen, ehe man das Eisenpräparat applicirt, damit das Pulver über die ganze entblösste Oberfläche gestäubt wird; aber nachher müssen sie wieder zusammengebracht, der uterus ein wenig antevertirt und die Patientin für einige Stunden in horizontaler Lage gehalten werden. Sind die Umstände der Patientin derartig, dass sie nach der Applikation keine Ruhe halten kann, so ist es gut, in den hinteren cul-de-sac einen Tampon von feuchter Baumwolle zu placiren und einen andern vor die vordere Lippe. Diese Baumwollentampons sollen für einen oder zwei Tage die Stelle des Instrumentes versehen, das durch Berührung mit dem Eisen verdorben werden würde, während sie zugleich das Leinen der Patientin

schützen. Als Regel lasse ich den Tampon ungestört für 48 Stunden und setzte die Vaginalinjektionen für dieselbe Zeit aus. Diese Behandlung sollte wenigstens einen Monat lang fortgesetzt werden vor der Operation, die am besten gerade nach der menstrualen Periode ausgeführt wird.

So lange man indessen durch Druck mit dem Finger irgendwelche Empfindlichkeit in dem umgebenden Bindegewebe entdecken kann, ist es nicht sicher zu operiren. Wir können uns darauf verlassen, dass in solchem Falle vorher ein gewisser Grad von cellulitis existirt hat, und noch ein Zustand zurückgeblieben ist, der nur eines leichten Anlasses bedürfte, um wieder in Entzündung auszubrechen, wenn wir die Warnung missachten sollten.

Ich operire nun in der Weise, dass ich die Patientin in die linke Seitenlage bringe und Sims Speculum oder irgend einen andern retractor des Perineum anwende, um die Theile in Sicht zu bringen. Die Operation kann zuweilen in der Rückenlage ausgeführt werden, wo der Vaginalausgang gross ist und der uterus so niedrig steht, dass er leicht herausgezogen und nach der Operation wieder zurückgebracht werden kann. Aber die linke Seite hat, wenn keinen andern, den Vortheil, dass in dieser Lage weniger Auswärtsrollen der Gewebe vorkommen kann, man müsste denn die Patientin in die Knieellenbogenlage bringen. Der erste Schritt besteht nun darin, die Lappen zu genauem Schluss zu bringen und während sie vermittelst eines doppelten Tenakulums in den Händen eines Assistenten in die Höhe gelüftet werden, wird das als Uterintourniquet bekannte Instrument über den cervix gestreift bis unter die Stelle des Uebergangs in die Vagina und fest zusammengezogen. Der Zweck dieses Instrumentes ist Controlle der Blutung während der Operation, die ohne seinen Gebrauch zuweilen heftig ist. Bis vor Kurzem habe ich eine Portion geflochtenen Drahts gebraucht, so wie er für den Ekraseur geliefert wird, dessen beide Enden durch ein Röhrchen gesteckt werden. Die Schlinge wurde dann über den Uterushals gezogen, der inzwischen von einem Assistenten in die Höhe gezogen wurde und sodann angezogen durch Herabgleitenlassen des Röhrchens auf den Drähten, die man mit der andern Hand hielt. Sobald der cervix auf diese Weise so stark als möglich comprimirt war, wurden die Drahtenden rückwärts umgebogen und ein paar Mal um das Ende des Röhrchens gewickelt, so dass sie nicht nachgeben konnten. Seit einigen Jahren habe ich das Instrument so verändert, dass ich statt des Drahtes eine Portion Uhrfeder durch das Röhrchen zog, wobei ich dann den doppelten Träger des

Ekraseurs benutzte, um die Schlinge über den cervix zu führen. Ehe ich nun weiter den Hals comprimire, brauche ich die Vorsicht, mit einem Tenakulum durch die Schlinge hinreichendes Scheidengewebe überall rings um den cervix hervorzuziehen, damit die Lappen leicht zusammengebracht werden können, während die so gebildete Falte zugleich das Instrument weniger leicht über den cervix abgleiten lässt, wenn dieser durch das Ausfliessen von Blut während der Operation abgeschwollen ist. Dann, nach Auseinanderziehen der Lappen, müssen die Oberflächen, die durch den Riss entstanden sind, ausgiebig von einer Lippe zur andern angefrischt werden, wobei ein breiter unangefrischter Streifen mitten in der Richtung von vorne nach hinten stehen bleibt, der dann die Fortsetzung des Uterinkanals bis zum os bilden soll (s. Fig. 5)*). Je grösser die Hypertrophie des Organes, je nothwendiger wird es sein, den Kanal und seine Mündung recht gross zu lassen, oder beide werden zu klein ausfallen, sobald der uterus seine normale Grösse wieder bekommt. Zuweilen findet man es schwierig, die Scheidenränder der Lappen zusammenzubringen in Folge der grossen Dicke in der Centralportion, die ganz derb und mit Cysten gefüllt erscheint. Dann muss man dies Gewebe ausgiebig entfernen, und zwar auf beiden Seiten, so dass die beiden angefrischten Oberflächen in Ausdehnung correspondiren. Zur Anfrischung der Oberflächen kann man Scheere oder Scalpell brauchen; aber ich ziehe die erstere vor, weil die Entfernung der Gewebe damit schneller geht. Während das Tourniquet von einem Assistenten gehalten wird, um den uterus zu fixiren, lässt sich die Portion des Lappens, die entfernt werden soll, vermittelst eines Tenakulums in der Hand des Operateurs sichern. An den äusseren Winkeln des Risses, gerade an dem Uebergange in die vagina darf man beim Anfrischen der Oberfläche nur sehr oberflächlich abtragen. Denn die circuläre Arterie wird selten mit durchgerissen, wenn der Riss erfolgt, wegen ihrer Elasticität und ihrer Lage in losem Zellgewebe: wie aber die Theile sich nach der Vernarbung contrahiren, kommt sie häufig gerade an die Spitze des Winkels zu liegen, den der Riss mit dem Scheidengewölbe macht. Der schwierigste

Fig. 5.

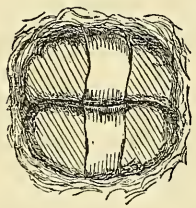

[1]) Seitdem hat Emmet diesen Theil seiner Operation etwas verändert, indem er den unangefrischten Streifen an beiden Enden sich verbreitern, trompetenförmig auslaufen lässt. S. die zweite Schrift Emmet's: Die Behandlung der Risse des cervix uteri. Seite 36.

Schritt in der Operation ist die Einführung der Nähte wegen der Derbheit des erkrankten Uteringewebes und der Beweglichkeit des Organes. Die erste Naht sollte durch die vordere Lippe dicht entlang dem Grunde des Risses geführt werden und gerade an der Ecke des unangefrischten Streifens herauskommen, der für Bildung des Canales gelassen ist, sollte dann an einem ähnlichen Punkte in der Lippe gegenüber eindringen und auf der Scheidenoberfläche des hinteren Lappens an einem Punkte herauskommen, der dem Punkte des ersten Eindringens entspricht. Gewöhnlich sind drei oder vier Suturen an jeder Seite nöthig. Die letzte durch die Krone des cervix, die ja oberflächlicher ist, ist leichter eingeführt; aber sie muss noch sorgfältiger eingeführt werden, als die anderen, um die Ränder des os und von da entlang der Vaginaloberfläche genau zusammenzubringen. Ehe man die schon gelegten Nähte sichert, müssen die der entgegengesetzten Seite schon eingeführt sein, sonst wird man grosse Schwierigkeiten haben. Sollte aber eine ungewöhnlich starke Blutung entstehen, so kann man sie anhalten, wenn man nur die unterbrochene Sutur, die dem Grunde des Risses am nächsten liegt, zusammendreht. Aber es ist doch besser, ehe man dies thut, zu sehen, ob sie nicht durch festeres Anziehen des Tourniquets controllirt werden kann; denn dieses könnte leicht loser geworden sein, wenn der Hals etwa stark abgeschrumpft ist durch Ausfliessen von Blut, das in ihm sich gestaut hatte, als das Instrument bei Beginn der Operation angelegt worden. Bei Sicherung der Nähte folge ich dem Plane, den Dr. Sims für Operation der Blasenscheidenfisteln empfiehlt. Die Nadel wird mit einer kurzen Seidenschlinge armirt und nach ihrer Einlegung wird Silberdraht darin eingehakt, festgemacht und dann durchgezogen, so dass der Draht an die Stelle der Seide zu liegen kommt. Die Enden der Drähte werden dann mit einer Zange gepackt und über dem „Schild" zusammengedreht; aber ehe man sie aus diesem wieder herausbringt, sollte man sie flach darüberbiegen vermittelst eines Tenaculum, das man wie einen Hebel unter der Sutur am unteren Ende der Drehung zunächst der Wundvereinigung einsetzt (s. Fig. 6). Sind sie gehörig übergebogen, so dass sie dicht auf der Vaginaloberfläche liegen und $^1/_2$ Zoll lang abgeschnitten, so können die Nähte für unbestimmte Zeit liegen bleiben, aber für gewöhnlich entfernt man sie am achten Tage. Beim Herausnehmen der Nähte muss man die Vorsicht brauchen, den zunächstliegenden

Fig. 6.

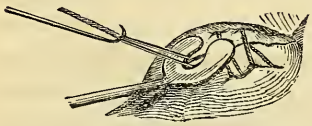

Theil der Schlinge so einzuschneiden, dass sie beim Ausziehen fortfährt, die Theile zusammenzuziehen bis sie ganz ausgezogen ist. Am besten entfernt man zuerst die Naht, die dem Uebergang in die Vagina am nächsten liegt; denn wenn irgend eine Tendenz in der Vereinigungslinie da sein sollte zu klaffen, so kann man die übrigen Nähte ein paar Tage länger liegen lassen, und wird dann die unvereinigte Portion auf dem Wege der Granulation heilen.

Wenn der Riss auf eine Seite beschränkt ist, so ist es nothwendigerweise im Vergleich schwieriger, die Kante im Grunde des Risses gründlich anfzufrischen, ebenso wie die Nähte mit derselben Genauigkeit einzulegen, als in dem Falle, wo beide Seiten des cervix offen gelegt sind. Glücklicherweise ist es aber nicht so nothwendig, dass die Nähte bis an den Rand des Uterinkanals geführt werden, wo blos eine Seite des Halses zu vereinigen ist. Die Hauptsache ist, an der Vaginaloberfläche eine möglichst vollkommene Linie zu sichern; denn wenn die beiden so zusammengebrachten Oberflächen ungefähr in derselben Ausdehnung angefrischt sind, so werden die Theile hinreichend in Berührung gehalten werden, um den Uterinkanal höchst wahrscheinlich ebenso vollkommen wieder herzustellen, als wenn er durch Nähte besonders gesichert wäre.

Wenn der Allgemeinzustand solche Beschränkung erlaubt, ist es nach Entfernung der Nähte besser, die Patientin etwa 10 Tage lang im Bett zu halten. Lokale Behandlung hat sie nicht weiter nöthig, ausser dass sie ihre Warmwasserinjektionen wieder aufnimmt, die man für gewöhnlich nach der Operation aussetzt, bis die Nähte entfernt sind, um sie im Ganzen so ruhig als möglich zu halten, bis kein Ausfluss aus der Vagina mehr vorhanden ist. Sobald dieser eintritt, werden, falls sie überhaupt nöthig sein sollten, Injektionen von etwa zwei Pint warmen Wassers (ca. ein Liter) hinreichend sein, dem man ganz zweckmässig etwas feine Seife zusetzt. Sobald die Nähte entfernt sind, wird der uterus sehr schnell an Grösse abnehmen, wenn keine andere irritirende Ursache existirt, die den Fortschritt aufhalten könnte. Um diese günstige Wendung noch zu befördern, ist es sehr räthlich, frühzeitig zu irgend einer mechanischen Unterstützung zu greifen, die den uterus vom Beckenboden in die Höhe hebt und das Organ womöglich etwas in Anteversion hält. Eine Modifikation von Hodges offenem Gabelpessar habe ich für die Mehrzahl der Fälle zweckentsprechend gefunden. Das Instrument sollte eine Krümmung haben, lang genug, um gut hinauf in den hintern cul-de-sac zu gehen und wenigstens einen halben Zoll über den uterus hinauf, denn wenn es zu nahe daran liegt, wird es durch

Druck die Circulation um den cervix stark genug verlegen, um die Hypertrophie des ganzen Organes zu vermehren. Das Pessar sollte klein sein, in Länge wie in Breite, denn dies wird in richtiger Zweckerfüllung der vagina erlauben, sich allmählig von dem überausgedehnten Zustande zu erholen, der aus dem vorhergehenden Prolaps resultirt. Sobald die Patientin hinreichend ihre Gesundheit wiedererlangt hat und andere Umstände es erlauben, sollte ein etwaiger Dammriss geschlossen und, wo nöthig, die Operation an den Vaginalwänden für Herstellung ihrer normalen Grösse vollführt werden. Nach Erholung von der Operation wird es dann eine Frage des Urtheils sein, ob eine Modifikation in der Grösse oder Form des Pessars, das vorher getragen worden, nöthig ist, oder ob es ganz weggelassen werden kann. In der Regel ist keine Veranlassung für irgend eine Behandlung des Uterinkanals vorhanden; denn mit der Besserung im Allgemeinbefinden der Patientin, wird der Ausfluss aufhören und das Organ allmählig seine normale Grösse wieder gewinnen.

Die Behandlung der Risse des cervix uteri.

Vor zwei Jahren veröffentlichte ich im Amerikanischen Journal für Geburtshülfe einen Artikel über Risse des cervix als einer häufigen und nicht erkannten Krankheitsursache. Seitdem hat der Gegenstand viel Aufmerksamkeit erregt, hier zuhause wie auswärts. Die Operation ist das Mittel geworden, eine Anzahl von Fällen wiederherzustellen, die ohne sie eben incurabel gewesen sein würden. Unglücklicherweise aber hat man von der Operation zu viel verlangt; man hat sie oft geradezu unternommen, ohne ihre Principien zu verstehen, und ganz allgemein ohne die gehörige vorbereitende Behandlung. Die Folge davon ist dann gewesen, dass ich im Kreise meiner ärztlichen Bekannten bereits die Enttäuschung darüber habe ausdrücken hören, dass man nicht die guten Resultate bekommen, die man sich von der Operation versprochen hatte. Hätte man nun freilich nur denselben Grad von Umsicht in der Vorbereitung der Patienten für diese Operation gebraucht, wie man ihn jedem andern chirurgischen Verfahren gegenüber ganz gewiss aufgewendet haben würde, so wäre man wohl weniger enttäuscht worden.

Hatte zu irgend einer Zeit vor der Operation cellulitis existirt — und sie ist eine sehr häufige Folge der Verletzung — so wird sie beinahe jedesmal nach der Operation wieder auftreten, wenn man operirt, bevor auch die geringste Spur von Entzündung verschwunden ist. Ich habe Patienten der Operation unterwerfen sehen, bei denen die Lappen beinahe strangulirt und bis zum innern Muttermund ausgerollt waren, in Folge der Gegenwart von Hunderten cystisch degenerirter Schleimfollikeln. Dass in solchem Falle jede Naht durchschneiden und die Operation gänzlich misslingen muss, ist nur eine natürliche Folge; aber selbst wenn es möglich wäre, unter solchen Umständen eine völlige Vereinigung an den Kanten zu erzielen, so würde in der Lage der Patientin gar Nichts gebessert sein, wo solch eine Quelle von Irritation zurückbleibt und die Circulation derartig durch Druck verlegt ist.

Weiter ist, wenn die Oberflächen, die zusammengebracht werden sollen, erst gründlich abgeschabt oder gequetscht oder zerfleischt werden

müssen, weil die Scheere vielleicht nicht fein genug schliesst, an eine gehörige Vereinigung nicht zu denken. Es ist absolut nothwendig, dass bei der Anfrischung der Lappen der Oberflächenschnitt so glatt und fein wie möglich sei und dass die Lappen selbst mit einem einigermassen vernünftigen Grade von Genauigkeit aneinandergepasst werden, — wenn man eben Vereinigung per primam erzielen will.

Eine sehr häufige Ursache von Misslingen ist bei dieser, wie bei andern Operationen, wo metallische Nähte gebraucht werden, in der Strangulation der Theile zu suchen, wenn die Nähte zu fest angezogen sind.

Wir finden selten einen Fall von Rissen im cervix, sofern solche gross genug sind, Störungen hervorzurufen, für den nicht eine vorbereitende Behandlung vor der Operation vom allergrössten Vortheil wäre; ist doch der uterus meistens vergrössert, gemeiniglich erodirt und auch noch verlagert. Solche Fälle werden häufig schon allein bei sorgfältiger Lokalbehandlung bedeutend besser; aber so lange die Risse bestehen bleiben, giebt es auch immer wieder Rückfälle, bis weiterhin so bedeutende Veränderungen in Grösse und Struktur eintreten, dass eine Heilung beinahe zur Unmöglichkeit wird.

Es ist niemals behauptet worden, dass die Operation über jede Schwierigkeit weghelfen würde, wohl aber, dass sie den Lokalzustand ganz anders verbessern würde, wie irgend ein Verfahren, mit dem man etwa vorher schon etwas erreicht haben könnte, und weiter, dass sie die Patientin vor Rückfällen schützen würde. — Die vorbereitende Behandlung nimmt einen bis drei Monate in Anspruch. Liegt die Sache dann günstig, so wird nach der Operation der uterus sehr schnell an Grösse abnehmen und der Fall wird selten noch irgend weiterer Behandlung bedürfen.

Ist die Verletzung seitlich, so hat sie zunächst die Wirkung, die Involution aufzuhalten, und zwar in Folge der beständigen Irritation, welche dadurch unterhalten wird, dass die Lappen immer in möglichster Ausdehnung auseinandergezerrt werden, sobald nur der Versuch gemacht wird, die aufrechte Stellung einzunehmen. Da nun die Verletzung gewöhnlich bei rascher Entbindung auftritt oder wo die Zange oder Zug angewendet worden, so ist das perineum häufig auch eingerissen. Indem so die gehörige Stütze wegfällt und der uterus ausserdem noch vergrössert ist, muss wohl prolaps*) eintreten und liegt dann das Organ

*) Zu unterscheiden von dem, was die Amerikaner procidentia nennen und was wir etwa vollständigen oder sichtbaren prolaps nennen würden.

auf dem Beckenboden auf, häufig mit einem gewissen Grade von Retroversion.

Die Lappen werden nun mit jedem Versuch der Patientin, umherzugehen, immer weiter auseinandergedrängt; der hintere verfängt sich in der hinteren Scheidenwand, während der vordere gegen den Scheidenausgang in der Richtung des geringsten Widerstandes hinabgetrieben wird. Sind die gerissenen Oberflächen schon übergeheilt, während die Wöchnerin noch das Bett hütete, so werden sie nun bald der Sitz einer ausgedehnten Erosion und bluten leicht. Der uterus fängt an zu schwellen, ein starker fluor albus folgt und die Patientin, der jetzt das Gehen unbequem und schwierig wird, sucht Hülfe bei ihrem Arzte.

Dieser Zustand von Zerreissung ist bis neuerdings fälschlich für Ulceration gehalten worden und zuweilen für ein früheres Stadium von Epitheliom oder auch für ulcus rodens. Da die Lippen weich sind und auf dem Beckenboden sich abgeflacht haben, ist die Verletzung nicht immer mit dem Auge zu erkennen. Untersucht man die Patientin in der Rückenlage, so kann der Zustand leicht mit Hilfe des Fingers ausfindig gemacht werden, wenn die Zerreissung eine doppelseitige ist, weil sich dann die Lippen viel dicker anfühlen, wie der Körper des uterus darüber. Um die Diagnose noch sicherer zu stellen, lässt man die Patientin die linke Seitenlage einnehmen und bringt mit Sims speculum den cervix in Sicht. Zieht man jetzt die hintere Lippe vorwärts mit einem tenaculum in der einen Hand und bringt die vordere Lippe mit jener zum Schluss vermittelst eines tenaculums in der andern Hand (s. Fig. 4 der „Risse des cervix uteri"), so erscheinen die Theile eingerollt und der cervix erweist sich häufig kleiner als normal.

Ein seitlicher Riss nach rechts oder links ist schwieriger mit Hilfe des Auges zu entdecken, weil der cervix auf beiden Seiten gleiche Länge zeigt. Ist der Riss einseitig aufgetreten und noch Entzündung im nahen breiten Ligament hinzugekommen, wie sie häufig der Verletzung folgt, dann senkt sich der uterus nach der verletzten Seite hin. Diese seitliche Senkung ist nicht allein die Folge von cellulitis, durch die das entzündete Ligament verkürzt wird, vielmehr bilden die beiden Lappen, wenn sie auseinanderweichen, mit ihren beiden Kanten und der unverletzten Seite, so zu sagen, einen Dreifuss, bei dem zwei Füsse kürzer sind als der dritte, und der uterus muss sich also nothwendig auf eine Seite senken (die der kürzeren Füsse natürlich). Dies macht dann, dass die Theile, die doch bis zum Uebergang in die Scheide eingerissen sind, gleichwohl gerade soweit in die Scheide hineinragen, wie auf der

unverletzten Seite die unzerrissene Cervikalportion, und weil sie von einem Theil der Scheidenwand bedeckt sind, sieht der cervix beinahe wie normal aus. In einem zweifelhaften Falle kann man die Verletzung leicht entdecken, wenn man die Patientin in die Knieellenbogenlage bringt. Bei der Einführung des speculum wird die Scheide durch athmosphärischen Druck ausgedehnt und durch die Wirkung der Schwere wird der uterus in die gehörige Lage gebracht. Dann wird alsbald ein tiefer Riss im cervix sichtbar, der sich nicht allein bis zum Uebergang in die Scheide, sondern häufig für einige Distance darüber hinaus in ihre Wand hineinerstreckt. Wenn sich in Folge dieser Verletzung der uterus auf die eine Seite gesenkt hat, so kann die Sonde in der Medianlinie bis zum fundus hinaufgeführt werden, ohne durch ihre Anwendung eine Idee von der wirklichen Lage zu geben. Die Erklärung ist einfach; die Sonde passirt durch ein weites os, entlang dem innersten Winkel des Risses auf der einen Seite des cervix nach dem Horne des Uterinkanals auf der entgegengesetzten Seite, indem die Richtungslinie zwischen diesen beiden Punkten durch die Verlagerung des uterus gerade in die Axe der vagina verlegt worden ist (s. Fig.) *).

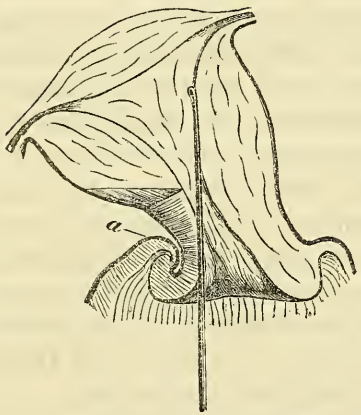

Einseitiger Durchriss durch cervix. Aufrollen der Lappen. Schiefsinken des uterus. Täuschender Weg der Sonde in der Beckenaxe, a die schwarze Randlinie: Peritoneum wie es eingestülpt wird.

Die Vorbehandlung beginnt nun mit reichlichen Warmwasserinjektionen ein- bis zweimal täglich, bis alle Empfindlichkeit, die sich etwa durch Fingerdruck ausmachen lässt, völlig geschwunden ist*). Für deren definitive Beseitigung erweisen sich

*) Es wird den Leser interessiren, wie Emmet über die Wirkung seiner Warm- und Heisswasserinjektionen denkt und wie ernst er es mit der methodischen Anwendung nimmt. In seiner „Philosophie der Uteruskrankheiten“ sagt er, wo er von Vorbereitungskuren bei congestionirten, vergrösserten, im Reizzustande befindlichen uterus spricht, so: „Wenn wir die Beckencirculation nicht controliren und den Gefässen wenigstens zeitweiligen tonus wiedergeben können, so werden wir schliesslich nicht viel erreichen. Wir haben wohl unsere Mittel für Lokalbehandlung des Uterinkanals und wir können mit mechanischen Mitteln mancherlei fertig bringen. Aber in den einfachen Heisswasserinjektionen besitzen wir das werthvollste

auch häufige Applicationen von Jod auf die Abdominalwand über dem Sitz alter cellulitis oder kleine Blasenpflaster sehr nützlich. Hat sich das breite Ligament verdickt oder verkürzt, in Folge früherer Entzündung, so wird das ganze Gewicht des uterus auf diese Linie fallen, wenn die Frau die aufrechte Stellung einnimmt. Häufig schleppt sich

---

Linderungs- und Erleichterungsmittel, wenn es nur in gehöriger Weise angewendet wird. Obgleich dies Mittel schon seit Jahren im Gebrauche ist, so wird seine Wirkung doch immer noch wenig verstanden und gewürdigt. Gewöhnlich nimmt man an, dass die Anwendung von Hitze in dieser Form die Gefässe erschlafft und die Kongestion vermehrt. Das ist auch wirklich zuerst der Fall; aber bei längerer Anwendung werden die Kapillaren zu gesteigerter Thätigkeit angeregt; wenn sie sich zusammenziehen, geht der tonische stimulus auch auf die Wände der grösseren Gefässe über, ihr Kaliber wird kleiner, und während die Thätigkeit normaler wird, nimmt der Zustand von Kongestion ab. — Wir können capilläre Kontraktion auch durch Kälte erzielen, und die Wirkung ist sogar prompter; aber, wenn die Reaktion eintritt, wird die Kongestion in den Geweben grösser, wie vorher. Kurz, der unmittelbare Effekt von Kälte ist Zusammenziehung, und mit der Reaktion tritt Dilatation ein; Hitze verursacht im Gegentheil anfangs Dilatation, dann aber folgt Kontraktion nach."

„Lässt man eine Frau die Rückenlage einnehmen, die Hüften etwas erhöht, durch eine untergeschobene Bettpfanne von geeigneter Form, und injicirt eine Gallone (c. 4 Liter) oder mehr heissen Wassers, von 98° F. (= 37° C.), oder höherer Temperatur langsam in die Scheide vermittelst einer Davidson'schen Spritze, so wird die Schleimhaut vollständig gebleicht erscheinen, und der Kanal wird sich so stark verkleinert haben, als wenn ein starkes Adstringens administrirt wäre. Während die Hüften etwas erhöht liegen, wird die Scheide während der Einspritzung eine bedeutende Menge Wasser zurückhalten, die durch ihr Gewicht jeden Theil des Kanals ausdehnen wird, so dass sie in direkte Berührung mit der ganzen Schleimhaut kommt, unter der das Kapillarsystem sich ausbreitet. Die Gefässe von Uterus-Hals und -Körper laufen entlang des Sulcus auf jeder Seite der Scheide, und ihre Zweige umzirkeln den Kanal mit dem reichsten Netzwerk. Die Gefässe des Fundus, durch dessen Venen das Blut zur Portalvene und in die allgemeine Circulation zurückkehrt, communiciren mit den niedriger liegenden anastomotisch. So können wir durch die Vagina direkt oder indirekt die ganze Beckencirkulation beeinflussen. Wir können so nicht nur die Zufuhr so beschränken, dass wir Kongestionen beseitigen, sondern wir können buchstäblich durch Anwendung von heissem Wasser eine Entzündung aushungern. Ich bin aus eigener Erfahrung überzeugt, dass mehrere von diesen Injektionen täglich, von 100 bis 106° F. (38—41° C.) eine Attake von cellulitis coupiren können, wenn man früh genug dazu greift, und sie mit Ausdauer anwendet, neben Ruhe und narkotischen Mitteln. Diese Injektionen üben einen äusserst wohlthätigen Einfluss auf das Reflexsystem aus, indem sie den lokalen Reizzustand beruhigen. Ich kenne kein besseres Mittel, um die Nervosität und Schlaflosigkeit einer hysterischen Frau zu beseitigen, als eine prolongirte Heisswasserinjektion, die durch eine erfahrene Hand administrirt wird. Diese Injektionen bringen häufig eine Patientin schneller in Schlaf, als irgend eins der

eine alte cellulitis aus keinem andern Grunde hin, als dieser fortdauernden Quelle von Reizung, die nicht gehörig gewürdigt wird. Einer der ersten Schritte in der Behandlung dieses Zustandes wird dann der sein, dass man ein geschlossenes Hebelpessar mit gehöriger Krümmung in den hinteren cul-de-sac der Scheide einlegt, um den uterus vom Beckenboden emporzulüften. Der uterus sollte zuerst vermittelst des in die vagina eingeführten Zeigefingers antevertirt und das Pessar dann so gekrümmt werden, dass es das Organ in dieser Position erhält. Dies ist wichtig, denn wenn der uterus antevertirt gehalten wird, so können die Lappen nicht auseinanderweichen, und damit vermeiden wir eine Quelle von Reizung. Die Einlegung des Pessars verlangt einige Umsicht, denn wenn der uterus zu hoch im Becken emporgelüftet wird, so produciren wir gerade den Zustand, den wir zu vermeiden wünschen: wir versetzen das verkürzte breite Ligament in Spannung. Der beste Führer ist das Gefühl von Erleichterung, das die Patientin empfindet, und dass sie an keinem Punkte durch den Druck des Instrumentes belästigt wird. Häufig muss man das Pessar in seinem langen Durchmesser, da, wo es in die Nähe des verdickten breiten Ligaments zu liegen kommt, etwas einbiegen. Denn wenn gerade geformt, wie ein Pessar gewöhnlich ist, würde es leicht seitlichen Druck auf die Scheidenwände in diesem

---

gebräuchlichen Narkotika. Um eben dauernde Wirkung von ihrer Anwendung zu haben, müssen sie fortgebraucht werden, bis völlige Gesundheit wieder eingetreten ist. Sie sollten täglich wenigstens einmal verabfolgt werden, und am besten Abends, vor dem Einschlafen. Die einzige Position, in welcher die Patientin wirklich Vortheil von ihnen hat, ist die Rückenlage, die Hüften ein wenig erhöht, wie oben beschrieben. Selbst kann sie dieselben sich nicht gehörig verabreichen, und ich kenne kein Arrangement mit Syphon oder Aehnlichem, das eine intelligente Wärterin ersetzen könnte. In dem Grade, wie die Gesundheit der Patientin zunimmt, kann die Quantität vermindert und die Temperatur erniedrigt werden, bis man die Injektionen allmählig aussetzt, doch sollten sie für längere Zeit immer noch einige Tage nach jeder Regel gebraucht werden."

„1859 brauchte ich zuerst Warm- und dann Heisswasserinjektionen in der Behandlung eines Gliedes meiner eigenen Familie; damals und noch lange nachher bestand die Mode der Kaltwasserinjektionen bei Uterinleiden. Ich setzte die Heisswasserinjektionen in meiner Privatpraxis fort, bis Herbst 1862, wo mir das Frauenhospital übertragen wurde. Von da bis jetzt habe ich in diesem Institut und in meiner Privatpraxis beinahe jeden Patienten nach dieser Methode behandelt, wobei ich nur die Quantität des Wassers und die Temperatur den Umständen anpasste."

Es genügt hier, an Kiwisch zu erinnern, der eine ähnliche methodische Anwendung der Douche bei uns eingeführt hat, oder an das continuirliche Warmwasserbad, dieses souveräne Mittel bei schweren Handverletzungen.

Punkte ausüben und so viel Reizung hervorrufen können, dass man es ganz bei Seite legen müsste.

Nach einer doppelseitigen Zerreissung des cervix entsteht oft eine theilweise Zusammenziehung im Halse, sobald die Theile vernarben; und das ist besonders der Fall, wenn der Riss bis ins Scheidengewebe gegangen ist. Diese Zusammenziehung ist oft ausgedehnt genug, die Circulation in den Lappen zu verlegen, wenn noch cystische Entartung der Schleimfollikel hinzukommt. Der Ausgangspunkt für die letztere ist der Reiz, der, wie schon auseinandergesetzt, durch das gewaltsame Auseinanderdrängen der Lappen hervorgerufen wird, sobald die Patientin sich in aufrechter Stellung befindet. Die Schleimfollikel entzünden sich, ihre Ausgänge werden verstopft; dann unterliegen sie cystischer Degeneration, und wie nun jeder von Flüssigkeit mehr und mehr ausgedehnt wird, rollt allmählig die ganze Schleimhaut auswärts, selbst bis zum innern Muttermund. In Folge davon werden die Lappen schliesslich geradezu beinahe strangulirt; es tritt wirklich ein Zustand ein, ähnlich wie bei Paraphimosis. Die kleinen Cysten fühlt man durch den ganzen Hals verstreut, als wären ebenso viele Schrotkörner im Gewebe eingebettet.

Der nächste und wichtigste Schritt in der vorbereitenden Behandlung ist die Erleichterung dieses Zustandes beträchtlicher Stauungsschwellung durch Punktion der Cysten. Ein kleines, lanzetförmiges Messer genügt für den Zweck und man braucht nicht jede Cyste einzeln zu öffnen. Man geht vielmehr mit kleinen Stichen in jeder Richtung über die ganze wunde Oberfläche und wird die Spitze des Instruments in die ausgedehnten Cysten schon bei Anwendung geringeren Drucks eindringen, als in das cervikale Gewebe. Unter allen Umständen wird kaum eine Unze Blut verloren gehen; aber durch die Entleerung der Cysten und den Blutverlust zusammen, werden die Lappen doch ganz bedeutend abschrumpfen. Dann führt man etwas von Churchill's Jodtinktur in den Uterinkanal ein und applicirt sie ausgiebig über die Oberfläche, soweit eben Cysten geöffnet sind. Hierauf bringt man die Lappen zusammen und erhält sie durch etwas mit Glycerin getränkte Baumwolle in Berührung. Dieselbe soll zugleich das collum in den hinteren cul-de-sac drängen. Diesen Baumwollentampon versieht man mit einem Faden und entfernt ihn daran nach 5 oder 6 Stunden, ehe er trocken wird und irritirt. Obige Starifikationen werden dann von Zeit zu Zeit repitirt und reichlich Jod applicirt, bis die Cysten alle verschwunden, die Lappen gehörig abgeschrumpft

sind und die Erosion tüchtig an Ausdehnung verloren hat oder geheilt ist. Wenn nun jetzt, wo die verschiedenen Quellen von Irritation entfernt sind, die Operation geschieht, so wird der uterus sehr schnell an Grösse abnehmen und die Frau ihre Gesundheit nicht allein wiedergewinnen, sondern auch später in vollem Genuss derselben bleiben.

In meiner früheren Beschreibung der Operation gab ich den Rath, die Anfrischung der Oberflächen mit der Scheere vorzunehmen, wobei man bei doppelter Zerreissung einen Streifen über die Mitte der Lappen hin im rechten Winkel mit der Linie der Risse unangefrischt stehen lassen sollte, der dann beim Zusammenklappen der Cervikalportion den Uterinkanal zu bilden bestimmt war. Nach meiner früheren Angabe sollte dieser Streifen von durchgehends gleicher Breite sein. Seitdem aber habe ich durch genaue Beobachtung des Zustandes und der Veränderungen nach der Operation in einer Reihe von Fällen gefunden, dass dann der Muttermund leicht zu eng wird. Früher nun befolgte ich beim Operiren die Regel, diesen unangefrischten Streifen von derselben Breite zu lassen, wie sie der Kanal im Grunde der Risse, also meistens am oder nahe am innern Muttermunde aufwies. Ich glaubte, mich ganz gut darnach richten zu können, denn obschon die Uteruswände immer hypertrophirt waren, behielt das Kaliber des Kanals stets seine natürliche Grösse.

Nun aber hat sich herausgestellt, dass, wenn der neue Kanal von demselben Durchmesser zwischen den hypertrophischen Lappen angelegt wurde, er schliesslich nach der Operation zu klein ward, sobald uterus und cervix zu ihrer natürlichen Grösse zurückkehrten. Bei meiner früheren Methode, zu operiren, repräsentirte jede von den beiden angefrischten Oberflächen ungefähr einen Halbkreis mit einem schmalen unangefrischten Streifen in der Mitte zwischen beiden, der eben den Kanal bilden half, wenn die beiden Lappen zusammengeklappt wurden. Jetzt aber, um obigen übeln Effekt zu vermeiden, mache ich die angefrischte Oberfläche von ovaler Form, wobei der unangefrischte Streifen, statt wie früher von durchgehends gleicher Breite, nun trompetenförmig wird. Mit andern Worten, dieser unangefrischte Streifen wird auf jedem Lappen correspondirend dem der entgegengesetzten Seite angelegt und so, dass er von innen nach aussen, von dem Uterinkanal nach der äusseren Kante der zerrissenen Cervikalportion zu

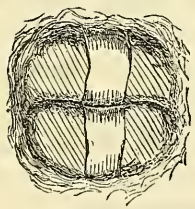

langsam an Breite zunimmt. Darnach wird also, wenn die Lappen zusammengeklappt werden, der neue Kanal durch den cervix trompetenförmig sein. Kehrt nun der uterus allmählig zu normaler Grösse zurück, so wird, da die Veränderung im cervix am ausgesprochensten ist, dann der Kanal von natürlichem und gleichmässigem Durchmesser ausfallen. Um dem Kanal schliesslich überhaupt die richtige Grösse zu geben, müssen wir uns nach dem Grade der Hypertrophie in den Lappen richten. Er muss in einem gewissen Verhältniss zur abnormen Vergrösserung der Lappen stehen, und er muss trompetenförmig sein, weil die Hypertrophie zunimmt vom Grunde der Zerreissung nach den äussern Rändern der Lappen zu.

Fig. 7.

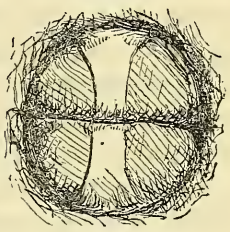

Ich operire immer mit der Scheere, weil ich daran gewöhnt bin; ich operire rascher damit und mit weniger Blutverlust. Sind die Gewebe sehr derb, so brauche ich wohl einmal das Scalpell, um die Kante im Grunde der Zerreissung anzufrischen, wenn letztere auf eine Seite beschränkt ist. Gewöhnlich reisst die circuläre Arterie bei Gelegenheit der Verletzung mit durch und ihr Verlauf ist also in der Narbenlinie unterbrochen; der Vorsicht halber aber thut man gewiss gut, am äusseren Rande so oberflächlich wie möglich anzufrischen.

Um die Blutung zu controliren, die manchmal profus ist, habe ich lange Zeit eine Drahtschlinge gebraucht, die durch eine Kanüle gesteckt war. Die Schlinge wurde vor der Operation über die Lappen gestreift und diese wurden dann mit einer Portion Vaginalgewebe hervorgezogen, die gross genug war, die Schlinge am Abgleiten zu verhindern. Das Instrument wurde dann dadurch sicher gelegt, dass man die Drähte rückwärts über das Ende der Kanäle, die vorher auf den Drähten ganz fest an den uterus herangeschoben war, einfach umbog. Statt dieser primitiven Vorrichtung habe ich mir später ein Instrument machen lassen, wozu ich eine grosse Uhrfeder benutzte, die vermittelst eines Ekraseurtriebwerkes angezogen wurde. Neuerdings habe ich gefunden, dass man das Instrument in vielen Fällen ganz entbehren kann, da eine reichliche Injektion von heissem Wasser kurz vor der Operation injicirt, auf die Rissflächen soweit zusammenziehend zu wirken scheint, dass nur ein mässiger Blutverlust stattfindet.

Der Process der Anfrischung der Oberflächen geht bedeutend leichter vor sich, wenn man den uterus sanft nach dem Scheidenausgange anzieht

und es dann den mit einem starken tenaculum bewaffneten Händen eines Assistenten überlässt, ihn festzuhalten. Die nächstliegende Portion oder die unterste sollte zuerst weggenommen werden, weil dann das Gesichtsfeld weniger von überströmendem Blute verdeckt wird. Die Portion, die man entfernen will, wird mit einem kleinem tenaculum angehakt, der Streifen wird angezogen, während er abpräparirt wird und sollte womöglich in einem Stück von der einen Seite des Lappens bis zur andern abgelöst werden. Dadurch wird am sichersten die gehörige Anfrischung der ganzen Oberfläche erreicht, sobald etwa ein wenig profuseres Aussickern von Blut stattfindet. Ob man nun Messer oder Scheere braucht, jedenfalls sollte die Anfrischung so glatt und gleichmässig als möglich geschehen. Die besten Resultate folgen, wo Vereinigung per primam eintritt; aber um dies zu erreichen, müssen die Theile eben mit einem gewissen Grade von Genauigkeit aneinandergelegt werden, während ein hervorragender Rand nur durch Granulation heilen, aber dann eine Narbe hinterlassen wird, die späterhin die Tendenz behält, sich zu contrahiren. Und gerade die Gegenwart eines Narbenstranges im cervix kann hinterher ebensoviel Störungen verursachen, wie das ursprüngliche Leiden. Man kann es geradezu als ein Axiom aufstellen, dass eine Frau niemals wieder gänzlich wohl wird, die ein irgend beträchtlicheres Narbenconvolut an ihrem cervix mit herumträgt, und dass gerade dessen Gegenwart die unvermuthete Ursache einer ausnehmenden Nervosität und von Neuralgien in andern Körpertheilen ist.

Wenn die Verletzung einigermassen lange bestanden hat, und die Gewebe derb geworden sind, so besteht die Hauptschwierigkeit der Operation in der Einführung der Nadeln. Die kurze runde Nadel, die ich wohl zuerst für Operationen in der Umgebung der Scheide gebraucht habe, hat den Vortheil, dass sie nur eine kleine punktförmige Wunde macht. Wenn der Faden durchgeführt ist, füllt er das Bohrloch der Nadel so völlig aus, dass gar kein Blut auströpfelt, wie das sehr häufig beim Gebrauche der schneidenden Nadeln der Fall ist. Aber je derber und indurirter das Gewebe, um so weniger blutreich wird es sein. Unter solchen Umständen entspricht die lanzettgespitzte Nadel von Dr. Sims, insofern sie leichter einzuführen ist, vielleicht am besten dem Zwecke. Drei oder vier Suturen sind für jede Seite nöthig, wenn die Zerreissung ausgedehnt und doppelseitig ist.

Dieselben werden am besten von der Aussenseite des Lappens her nach dem Rande des Streifens, der den Kanal bilden soll, durchgeführt, und dann ganz correspondirend von innen durch den anderen Lappen

wieder nach aussen. Die Hauptsache aber ist, dass man einen möglichst genauen Schluss entlang der Vaginaloberfläche erzielt; denn die Ränder, die den Kanal bilden sollen, werden, wenn jener Schluss gut ist, so genau in Contakt gehalten werden, wie die innern Ränder der Dauben eines Fasses durch einen gutangezogenen Reif. Wenn die Blutung störend gewesen ist, so ist es räthlich, die erste Naht durch das Vaginalgewebe ein klein wenig unter der Kante des Risses durchzulegen: man wird sich so der circulären Arterie oder eines ihrer Zweige, von denen die Blutung in der Regel kommt, versichern. Mir sind mehrere Fälle vorgekommen, wo profuse Blutung eintrat, als nach Beendigung der Operation das Cervikaltourniquet entfernt wurde, aber in allen Fällen stand sie prompt auf Injektionen von heissem Wasser.

Die nachfolgende Behandlung besteht darin, dass die Patientin etwa zwei Wochen lang nach der Operation das Bett hütete, weil die Besorgniss nahe liegt, dass die Lappen wieder auseinanderreissen könnten, während völlige Ruhe in horizontaler Lage auch die Involution des uterus beschleunigt. Man wird nicht nöthig haben, den Stuhlgang zu retardiren oder strenge Diät zu halten, wenn nicht sonst ein Grund vorliegt, und Qualität und Quantität der Nahrung eine solche ist, wie sich für Jemand gehört, der zu Bette liegt. Die Blase sollte durch den Katheter entleert oder eine Bettpfanne benutzt werden; denn es ist von grosser Wichtigkeit, dass die Patientin nicht vor dem 10. oder 12. Tage nach der Operation im Bette aufsitzt. Unterlässt man diese Vorsicht, so löst sich leicht ein Stück Naht wieder, nachdem die Fäden herausgenommen sind und bei einer Patientin fand ich gar die Lappen endlich wieder auseinandergegangen in Folge der gezwungenen Stellung, die sie einnehmen und der Anstrengung, die sie machen musste, um sich im Bette auf einem pot de chambre zurechtzusetzen. Sie aufstehen zu lassen, würde sie trotz aller Sorgfalt der Gefahr von Erkältung aussetzen, und cellulitis, wenn sie einmal dagewesen ist, kommt nur zu leicht bei der geringsten Veranlassung einmal wieder. Eine Bettpfanne gebrauchen zu können, ist wahrhaftig eine Art Verdienst bei einer Frau; denn nach der Entbindung und vielen Operationen, denen sie ausgesetzt ist, ist eine Unfähigkeit, damit zurechte zu kommen, wirklich von ernsten Folgen begleitet. Am zweiten oder dritten Tage nach der Operation sollte täglich einmal eine Vaginalinjektion von warmem Wasser verabreicht werden, oder Abends und Morgens, wenn der Ausfluss stark ist.

Die Nähte entfernt man in der Regel am siebenten Tage und ist bei der Entfernung einige Sorgfalt nöthig, weil die Vereinigung häufig

durch unvorsichtige Herausnahme wieder gelockert wird. Wenn die Patientin die linke Seitenlage eingenommen hat und mit Hülfe von Sims speculum der cervix in Sicht gebracht ist, muss man den unteren Theil der Schlinge ganz dicht unter dem Ende des gedrehten Theiles durchschneiden und dann herausziehen. Die durchschnittene Schlinge wird dann noch im Herausziehen die Theile zusammenziehen, bis sie ganz heraus ist, während, wenn wir den oberen Theil durchschneiden und dann anziehen, die zusammengeheilten Oberflächen gerade wieder auseinandergezogen werden.

In meinem früheren Artikel hob ich hervor, dass Zerreissungen des cervix sehr häufig sind; in der That, ich bezweifle sehr, ob eine Frau überhaupt zum ersten Male gebären kann, ohne dass der cervix theilweise zerreisst. Aber wenn sie leicht ist, heilt eine solche Verletzung sehr schnell und verursacht späterhin keine Störungen. Es kann in der Medianlinie selbst ausgedehnte Zerreissung durch die hintere oder vordere Lippe stattfinden und sie macht doch keine Störungen weiter, weil die Theile sehr prompt verheilen, eng in Kontakt gehalten wie sie bleiben, durch die Seitenwände der Scheide. Nur wenn der Riss ins Scheidengewölbe weiter über den cervix hinausgeht, treten üble Folgen auf. Es kann eine Blasenscheidenfistel nach einer vorderen Zerreissung zurückbleiben, oder die offene Wunde heilt entlang der Blasenscheidenwand und auch durch den cervix; aber es bleibt ein sinus, eine Fistel im Grunde des Risses, durch den der Urin in den uterus nahe am innern Muttermunde abfliesst. Dieses Leiden ist dann dadurch zu heben, dass die ursprüngliche Zerreissung mit einer Scheere wiederhergestellt, dann auch der sinus aufgefrischt und die Theile wieder mit Nähten vereinigt werden.

Die Folgen einer ausgedehnten hinteren Zerreissung sind ernster und viel schwerer zu heben. Nach einer solchen Zerreissung, wenn sie auch nur oberflächlich ist, findet auf der Scheidenoberfläche immer eine Kontraktion statt, die den hinteren cul-de-sac verkürzt und dadurch eine Art von Retroversion veranlasst, an der sehr schwer etwas zu bessern ist. Geht der Riss tiefer in die Gewebe und weit genug, um eine Entzündung des Peritoneums im Douglar'schen Raume zu veranlassen, so haben wir ausser der Retroversion Adhäsionen an der hinteren Wand des uterus, die ihn so fest niederziehen, dass sehr häufig Nichts mehr dabei zu thun ist. Aber diese Folgen sind selten und Ausnahmen von der Regel; meistens treten eben nach Zerreissung in der Richtung nach vorne oder hinten keine übeln Folgen auf.

Sobald nun die Zerreissung aber seitlich verläuft und über die Krone des cervix hinausgeht, tritt sofort ein Verhältniss ins Spiel, das alle Heilanstrengungen der Natur vereitelt. Ueber dies Verhältniss und seine Behandlung habe ich schon genauer gesprochen.

Gelegentlich sind mir Fälle vorgekommen, in denen es unmöglich war, nachzuweisen, wo die Zerreissung eigentlich stattgefunden hatte, und doch waren die übeln Folgen der Verletzung zu sehen. Es machte beinahe den Eindruck, als ob theilweise seitliche Zerreissung vom innern Muttermunde aus auf einer oder auf beiden Seiten nach dem Ausgange zu stattgefunden hätte, und zwar durch die Schleimhaut und die tieferen Gewebe, ohne aber sich bis an die Scheidenoberfläche des cervix zu erstrecken. Durch den erweiterten Muttermund und Kanal kann man in solchen Fällen die Schleimhaut vorgefallen sehen, und das Ganze gewährt einen Anblick, wie nach Dilatation mit Presschwamm, wenn oben im Kanal schon theilweise Kontraktion eingetreten, aber noch nicht auf den äussern Muttermund übergegangen ist. Der cervix ist häufig nur wenig im Durchmesser vergrössert, aber seine Wände erweisen sich dünner als gewöhnlich.

Diese Fälle habe ich so behandelt, dass ich den cervix beiderseits durchgeschnitten, dann im Zusammenhang mit den geschnittenen Oberflächen einen schmalen Streifen, den Kanal entlang, angefrischt habe, um diesen auf normale Grösse zu reduciren, und schliesslich die Lappen gerade so zusammengebracht habe, als wenn eine doppelseitige Zerreissung dagewesen wäre.

Ganz häufig begegnen wir auch Fällen, wo die Natur energische Heilungsversuche gemacht hat und wo auch bei doppelseitiger Zerreissung ein Klaffen der Lappen durch eine doppelte Narbenoberfläche zwischen ihnen, das Resultat von Heilung durch Granulation, verhütet wird. Bei einem solchen Zustand existirten immer bedeutende Störungen im Nervensystem und ist er häufig die excitirende Ursache für Neuralgien in andern Körpertheilen. Da bleibt dann nur übrig, die ganze Narbenmasse in **V**-Form zu entfernen, und die so hergestellten Oberflächen durch Nähte zu vereinigen, gerade wie bei der Operation für doppelseitige Zerreissung.

Ist die Verletzung schon sehr alten Datums, dann sind wohl viele Cysten entstanden und geplazt, in Folge wovon sich Kontraktion einstellt entlang der Kante, welche die Schleimhäute von Kanal und Vaginaloberfläche bilden. Die Wirkung dieser Kontraktion ist dann die, dass die vorher flachen Seiten der Lappen in zwei gegen einander

convexe Oberflächen verwandelt werden. Würden wir dieselben nun einfach oberflächlich anfrischen und dann versuchen, sie zusammen zu bringen, so würden wir es unmöglich finden, die äussern Kanten gehörig zu nähern, ohne die Nähte so fest zu legen, dass sie ganz sicherlich durchschnitten. Ausserdem ist dies Gewebe eben Narbengewebe und ein so derber fremder Körper, dass, wenn wir auch anfänglich Vereinigung erzielt hätten, diese doch nur temporär sein könnte, und bald würde aus Mangel an Vitalität der alte Zustand sich wieder hergestellt haben. Man muss also nicht nur die ganze vorragende Oberfläche wegnehmen, sondern theilweise selbst aushöhlen, damit dann die Lappen auch an den Seiten überall ganz genau anliegen, sobald die Nähte angezogen sind.

Ist Retroversion dagewesen und ist ein Pessar gebraucht worden, so ist es in der Regel zweckmässig, es zur Zeit der Operation wegzulassen und erst wieder einzulegen, wenn die Patientin aufsteht. Ist der uterus nach der Operation in Anteversion belassen, wie dies sein sollte oder nöthigenfalls bei Entfernung der Nähte mit Hülfe des Fingers reponirt, so bleibt er gemeiniglich in dieser Position, so lange die Patientin zu Bette liegt. Hat er aber in die retrovertirte Stellung wieder zurückhinken können, dann wird er tiefer in die Vagina hinabtreten, sobald die Patientin sich mehr Bewegung macht. Sofort werden die entsprechenden Scheidenwände einen Zug auf den vorderen und hinteren Lappen ausüben. Und das Resultat wird dann sein, dass durch Absorption der ursprüngliche Zustand sich wieder herstellt, oder es wird bei der Erschwerung der Circulation in Folge der Position die Hypertrophie des uterus zunehmen und bald eine Erosion, ein Stauungsgeschwür auf dem cervix sich entwickeln, das sich bis in den Uterinkanal hinein ausdehnen kann.

Das ausserordentlich wichtige Moment in der Behandlung, gerade die Nothwendigkeit, den uterus in eine geeignete Stellung zu bringen, wird häufig ganz übersehen, und doch wirkt gerade dies nicht nur so günstig während der vorbereitenden Behandlung als Entlastungsmittel für den congestionirten Uterus, sondern ist beinahe die Hauptsache, um nach der Operation günstige Erfolge zu erzielen. Ich kann positiv constatiren, als das Resultat einer reichen Erfahrung, dass auf die Dauer nicht der geringste Gewinnst aus der Operation resultiren wird, ohne die gehörige Behandlung, und die Patientin kann wirklich ganz zufrieden sein, wenn eine alte früher bestandene cellulitis nicht wieder dadurch angefacht wird, dass noch eine neue Quelle von Reizung gesetzt wird.

Unter günstigen Umständen dagegen wird der Zustand der Patientin immer aufs Wohlthätigste durch die Operation beeinflusst, vorausgesetzt eben, dass sie nur die gehörige vorbereitende Behandlung genossen habe und ebenso die nothwendige Nachbehandlung.

Die Principien der Operation sind einfach, und ihre Ausführung unter keinen Umständen schwierig; aber den grössten Erfolg wird immer der Operateur haben, der sich am sorgfältigsten um die Details der Behandlung kümmert.

Bei der Empfindlichkeit, die das Nervensystem des Weibes besitzt und die so stark auf ihr organisches Leben zurückwirkt, ist eine Aufmerksamkeit auf das kleinste Detail von der grössten Wichtigkeit, und mehr noch in dieser besonderen Branche als in der Praxis allgemeiner Chirurgie, wo doch die Nothwendigkeit davon schon lange anerkannt ist.

Felix Freyhoff's Buchdruckerei in Schwedt a. O.

In Denicke's Verlag in Berlin W., Derfflingerstrasse 22 a erscheint:

„Central-Zeitung für Kinderheilkunde“

herausgegeben von

Dr A. Baginsky, pract. Arzt in Berlin und **Dr. A. Monti,** Docent in Wien.

Monatlich zweimal eine Nummer gross 8. Preis pro Semester 5 Mark.

Die Bedeutung der Kinderheilkunde für die ärztliche Praxis und die Schwierigkeiten, welche sich auf diesem Gebiete dem Practiker in den Weg stellen, machen es geradezu nothwendig, die neuesten die Kinderheilkunde betreffenden Forschungen und Arbeiten, vor Allem die positiven Thatsachen leicht und übersichtlich zugänglich zu machen.

Das Material ist in Fachblättern und Monographien so zerstreut, dass es dem einzelnen Arzte unmöglich wird, Alles aufzusuchen; zuweilen kommt er zur Kenntniss bedeutungsvoller Errungenschaften später, als ihm am Krankenbette des Kindes wünschenswerth erscheinen mag.

Von diesem Gesichtspunkte aus wird das Wissenswerthe aus den gesammten paediatrischen Leistungen in der Central-Zeitung für Kinderheilkunde vereinigt und sowohl in Originalabhandlungen, als auch in kurzen Auszügen dem practischen Arzte dasjenige an die Hand gegeben, was für ihn verwerthbar ist. Wird solcher Massen der Ton auf die für die Praxis wichtigen Thatsachen gelegt, so hält die Zeitung sich dennoch selbstverständlich von der Cultur krasser Empirie fern und versucht auf dem Boden der pathologischen Physiologie und pathologischen Anatomie die wissenschaftliche Therapie zu fördern und dabei alle Einzelgebiete der practischen Medicin gleichmässig zu berücksichtigen.

ZEITSCHRIFT FÜR MIKROSKOPIE

ORGAN

der

Gesellschaft für Mikroskopie zu Berlin

redigirt von

DR. EDUARD KAISER.

Monatlich ein Heft von 2 Bogen gr. 8. Preis 5 Mark pro Semester.

Die Zeitschrift sucht ihre Aufgabe darin, der Mikroskopie als selbständige wissenschaftliche Disciplin die Wege zu ebnen und die vereinzelten Bestrebungen auf dem ganzen Felde wissenschaftlicher Forschung zu sammeln und eine Centralstelle zu bilden für die sämmtlichen einschlagenden wichtigen Fragen, und so die Mikroskopie im Allgemeinen und mikroskopische Untersuchungen jeder Art im Besondern zu fördern und das Interesse für dieselben in immer weiteren Kreisen anzuregen und zu verbreiten.